

## Korunkový kloub

### - palmární/plantární přístup

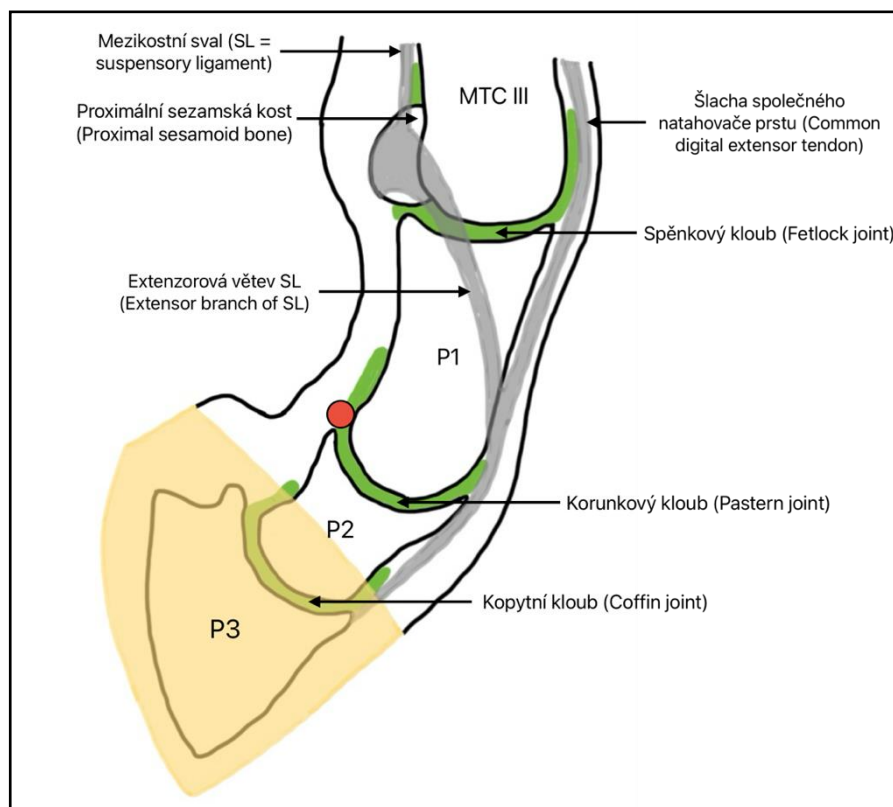
Objem použitého anestetika: 4–6 ml.

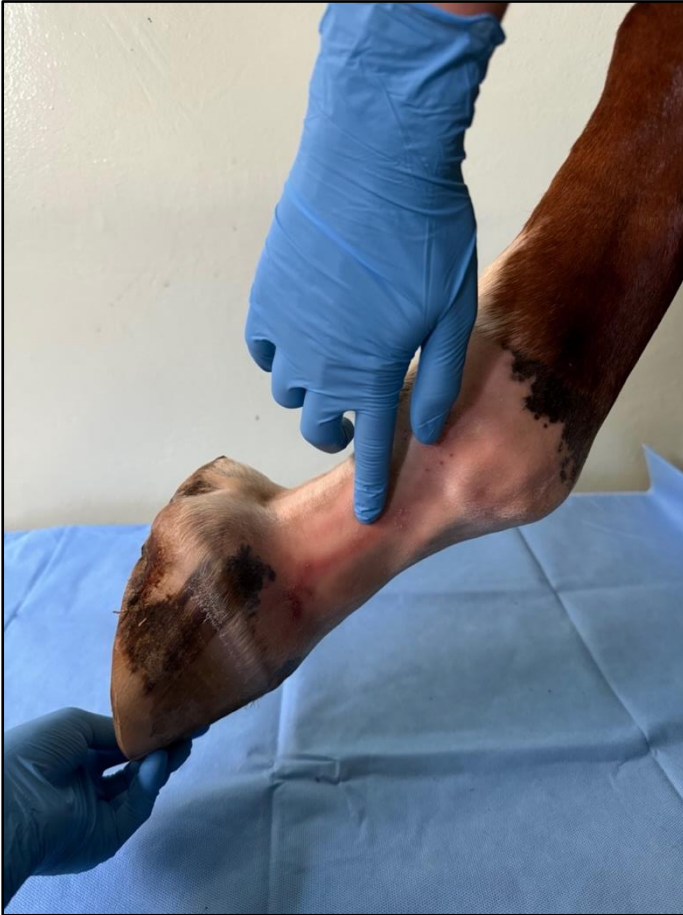Končetina ve flexi.

#### Technika provedení

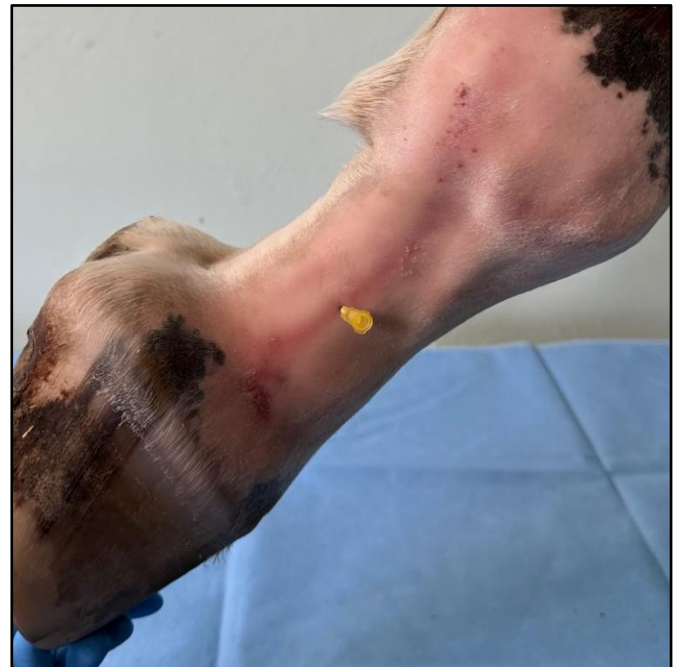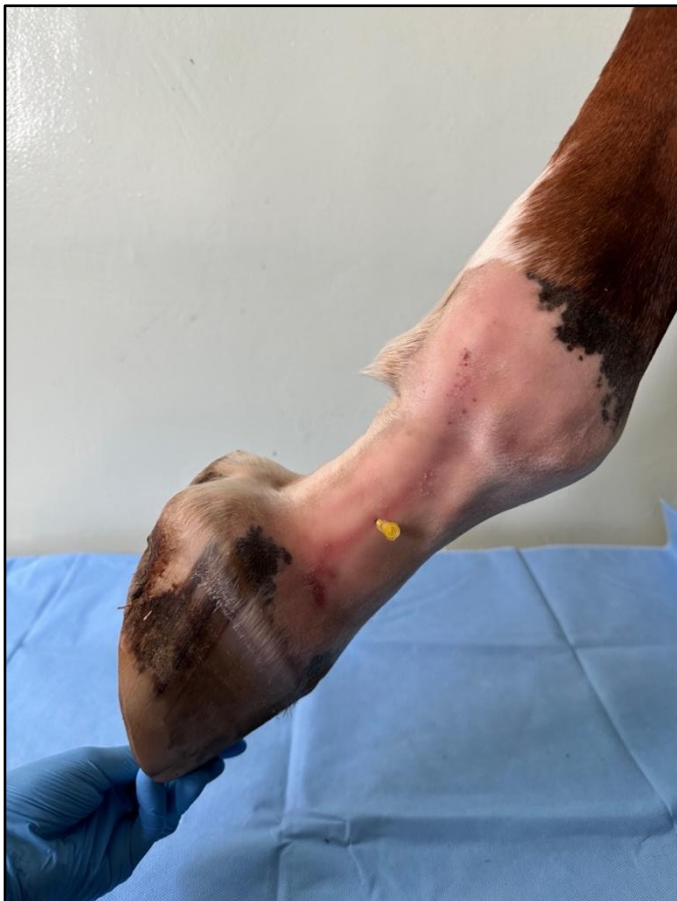Provádí se na zvednuté končetině, tak aby končetina vytvořila tvar V, kterou tvoří palmární plocha spěnkové kosti, distální kondyly spěnkové kosti a laterální okraj šlachy povrchového ohybače prstu. Díky ohnuté končetině lze lehce palpat kostní výstupky na proximopalmární/plantární ploše středního článku prstu.

Jehla se zavádí perpendikulárně v sagitální rovině spěnkové kosti nad kostními výstupky korunkové kosti. Hloubka zavedené jehly do korunkového kloubu je 1 cm.





Na zvednuté končetině se vytvoří tvar „V“. Díky ohnuté končetině, jdou lépe palpat struktury, které slouží pro orientaci zavedení jehly.



Detailní snímek zavedené jehly.