

Spěnkový kloub

- laterální přístup

Objem použitého anestetika: 8–12 ml.

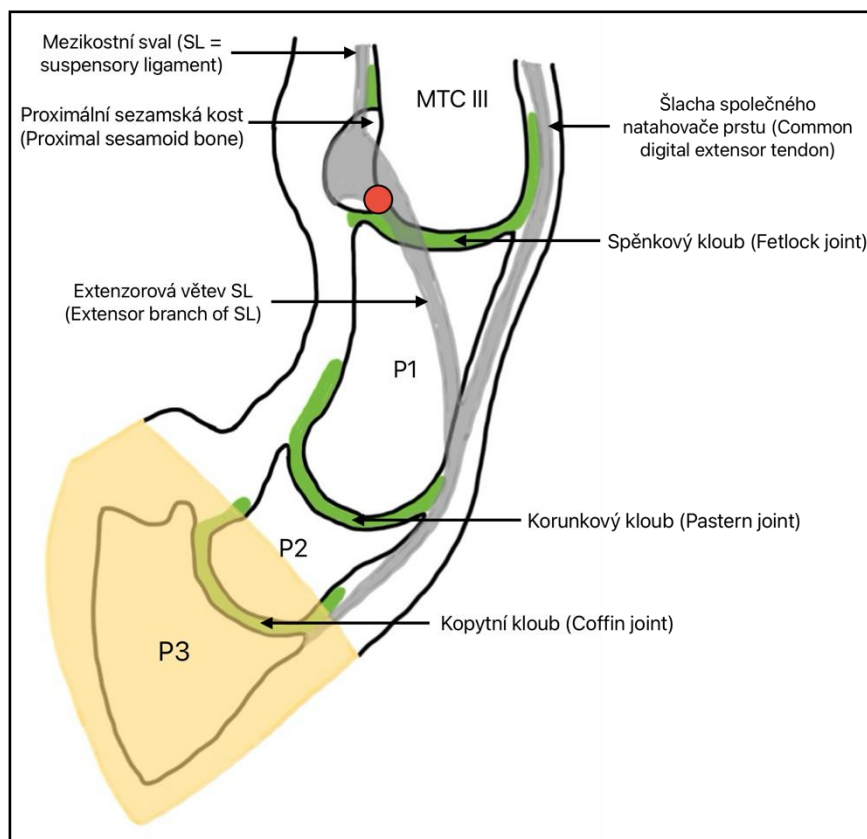
Končetina ve flexi.

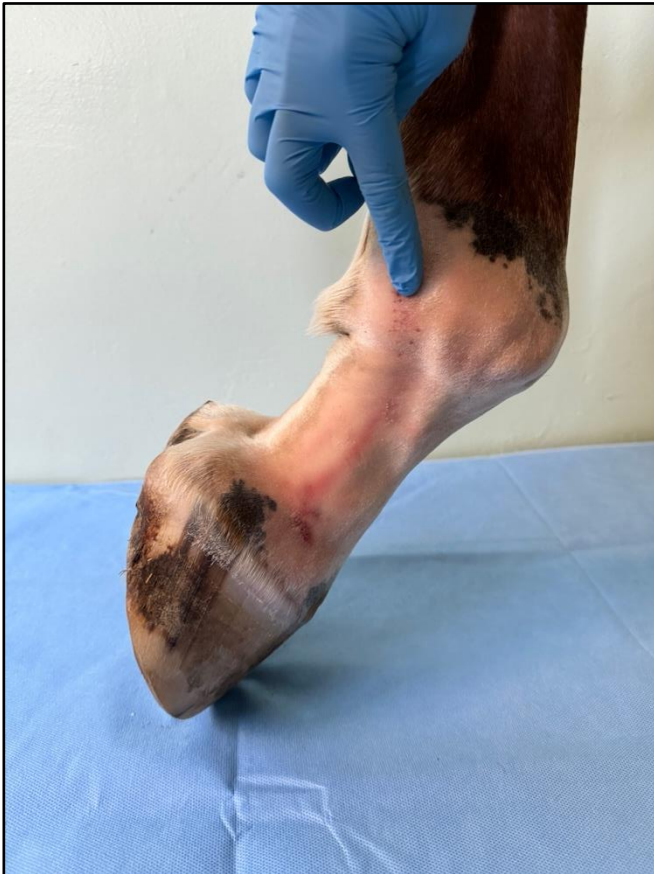= přístup přes kolaterální sezamský vaz

Technika provedení:

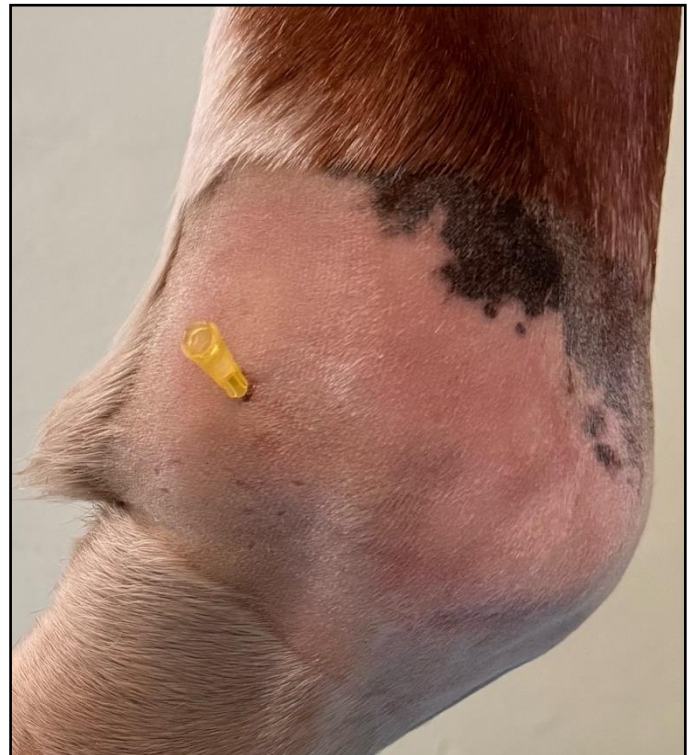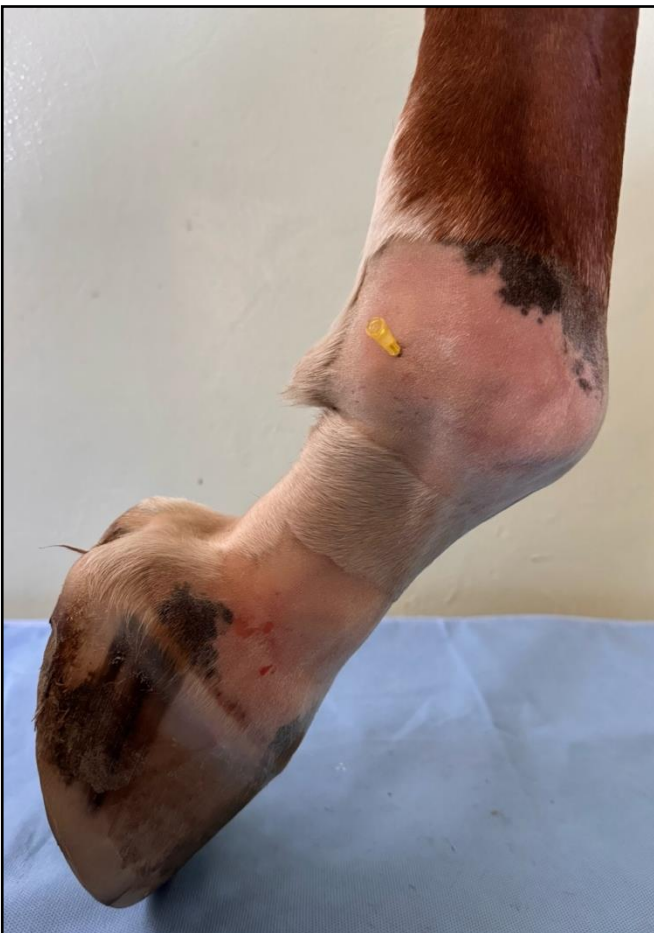Punkce spěnkového kloubu se provádí mezi palmární částí kloubního povrchu třetí metakarpální/metatarsální kosti a kloubní plochou laterální/mediální proximální sezamské kosti.

Jehla se zavádí perpendikulárně z laterální nebo mediální strany končetiny a prochází skrz laterální/mediální kolaterální sezamský vaz.





Ukázka místa vpichu jehly, které tvoří palmární část kloubního povrchu 3. metakarpální kosti a okrajem proximální sesamkové kosti. Jehla prochází skrz kolaterální sesamkový vaz.



Detailní snímek zavedené jehly.