

Spěnkový kloub

- distální přístup

Objem použitého anestetika: 8–12 ml.

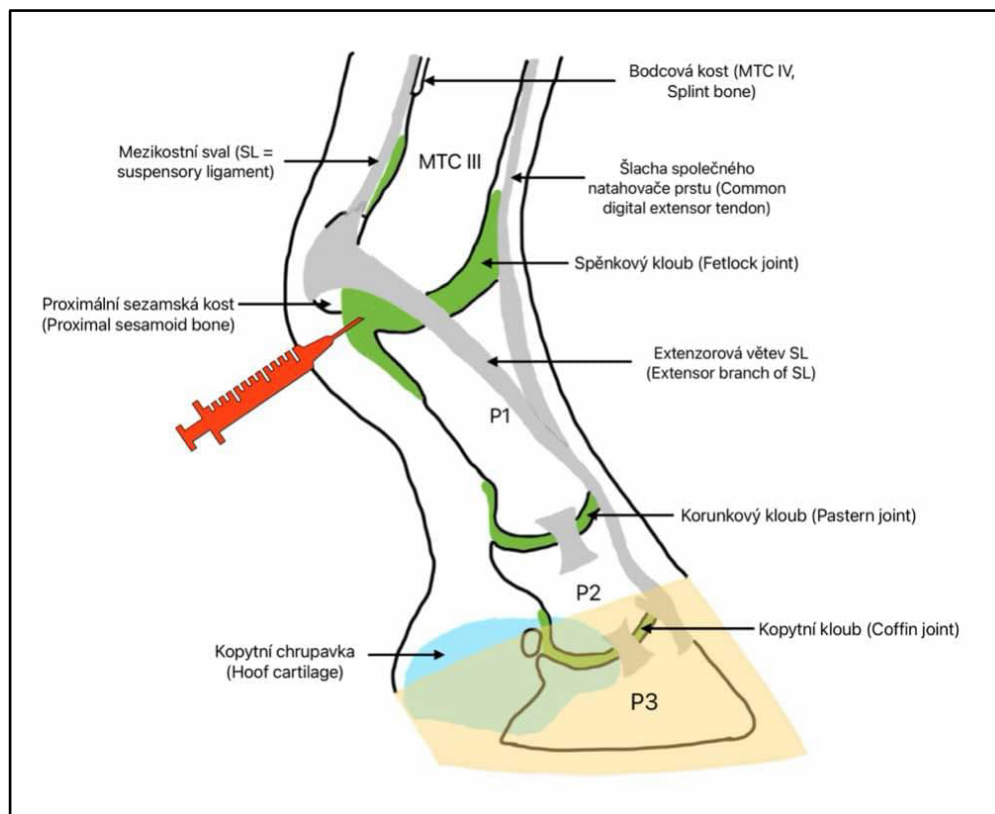
Končetina zatížená.

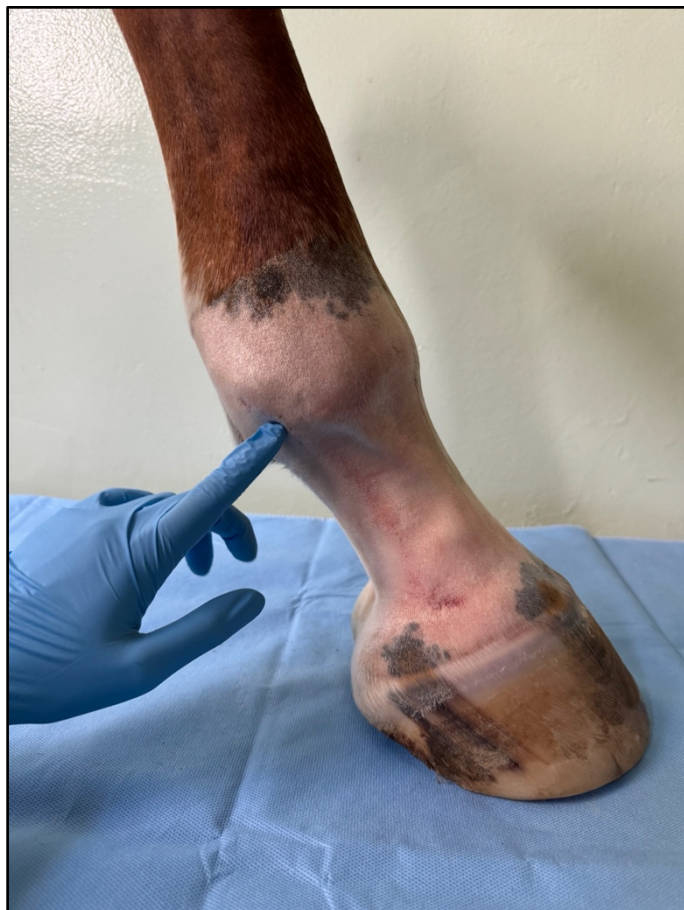Technika provedení:

Místo pro punkci ohraničují tři struktury:

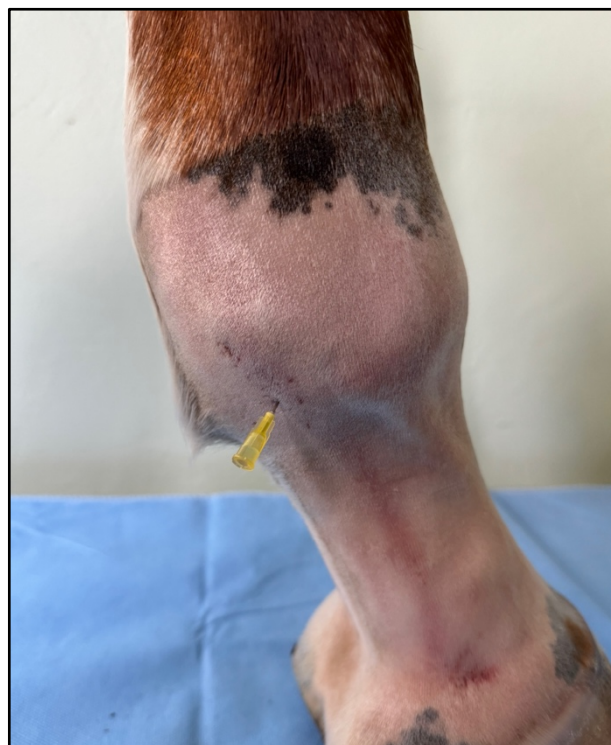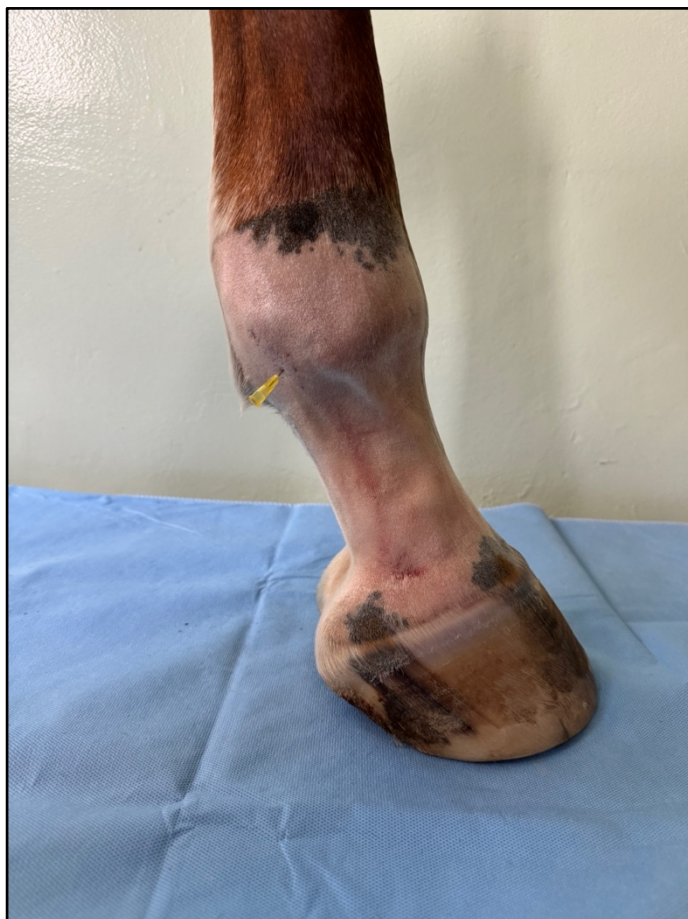- proximálně je to distální okraj proximální sezamské kosti a okraj kolaterálního sezamského vazů
- distálně je to proximopalmární/plantární hrbolek P1

Jehla se zavádí pod distální okraj proximální sezamské kosti a směřuje proximálně až do kloubu.





Ukázka místa vpichu. Pod distální okraj proximální sesamkové kosti, pod úhlem 45°.



Detailní snímek zavedené jehly.