

Spěnkový kloub

- dorsální přístup

Objem použitého anestetika: 8–12 ml.

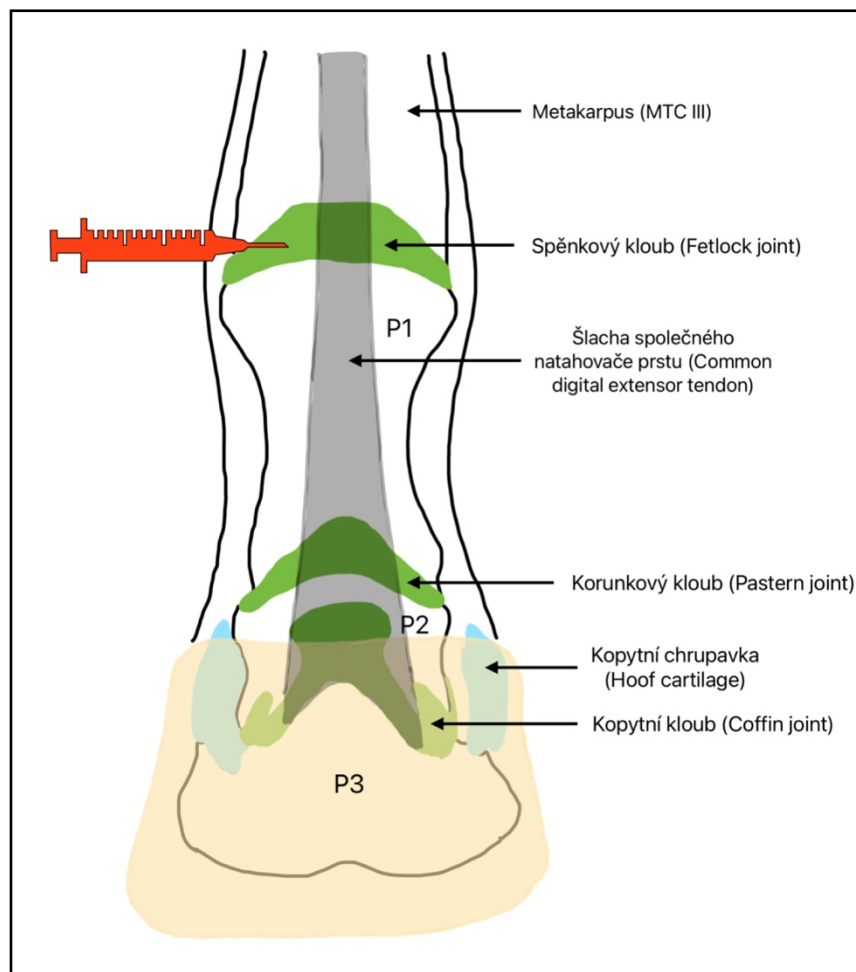
Končetina zatížená.

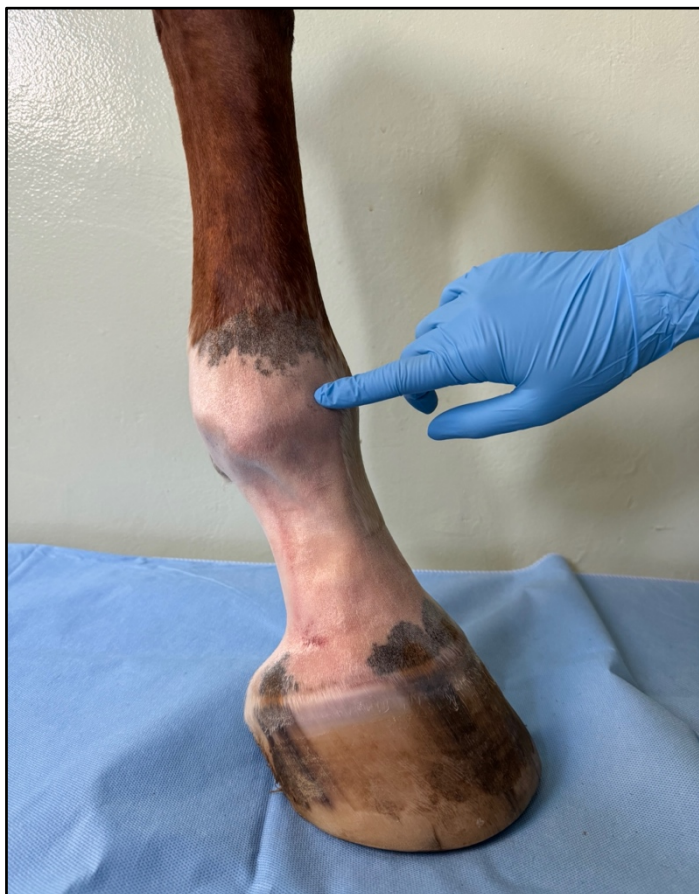Další z možností punkce spěnkového kloubu je dorsální přístup.

Technika provedení:

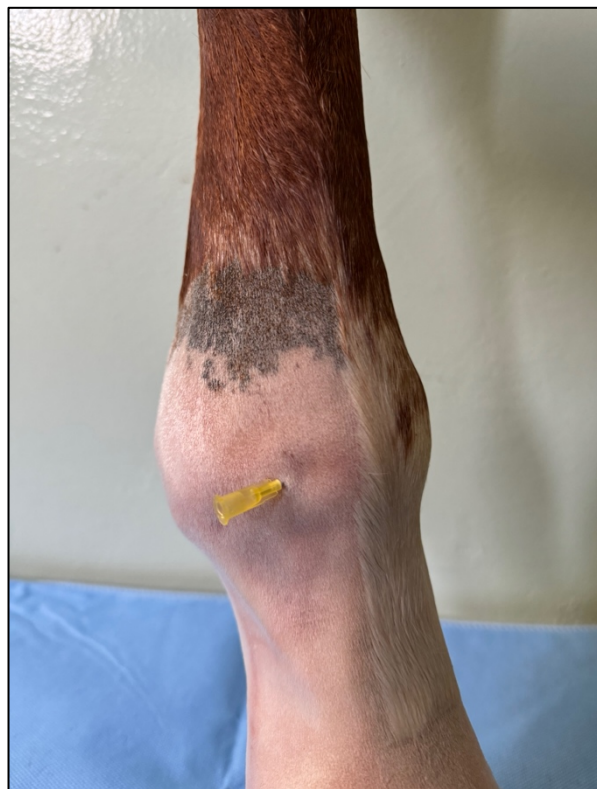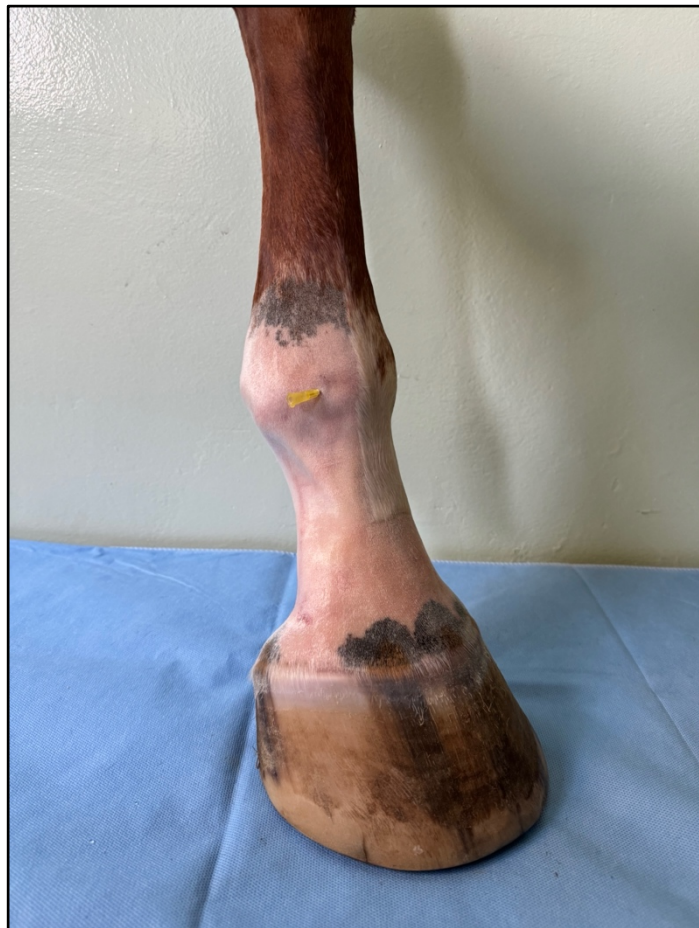U tohoto přístupu je kloubní prostor dobře přístupný. S lokalizací kloubního prostoru nám může pomoci opakovaná flexe a extenze zvednuté končetiny.

Jehla se zavádí pod laterální okraj šlachy společného natahovače prstu, mediálním směrem, paralelně do kloubního prostoru.





Ukázka místa vpichu jehly, které tvoří palmární část kloubního povrchu 3. metakarpální kosti a okrajem proximální sesamkové kosti. Jehla prochází skrz kolaterální sesamský vaz.



Detailní snímek zavedené jehly.