

# Kopytní kloub

## - laterální přístup

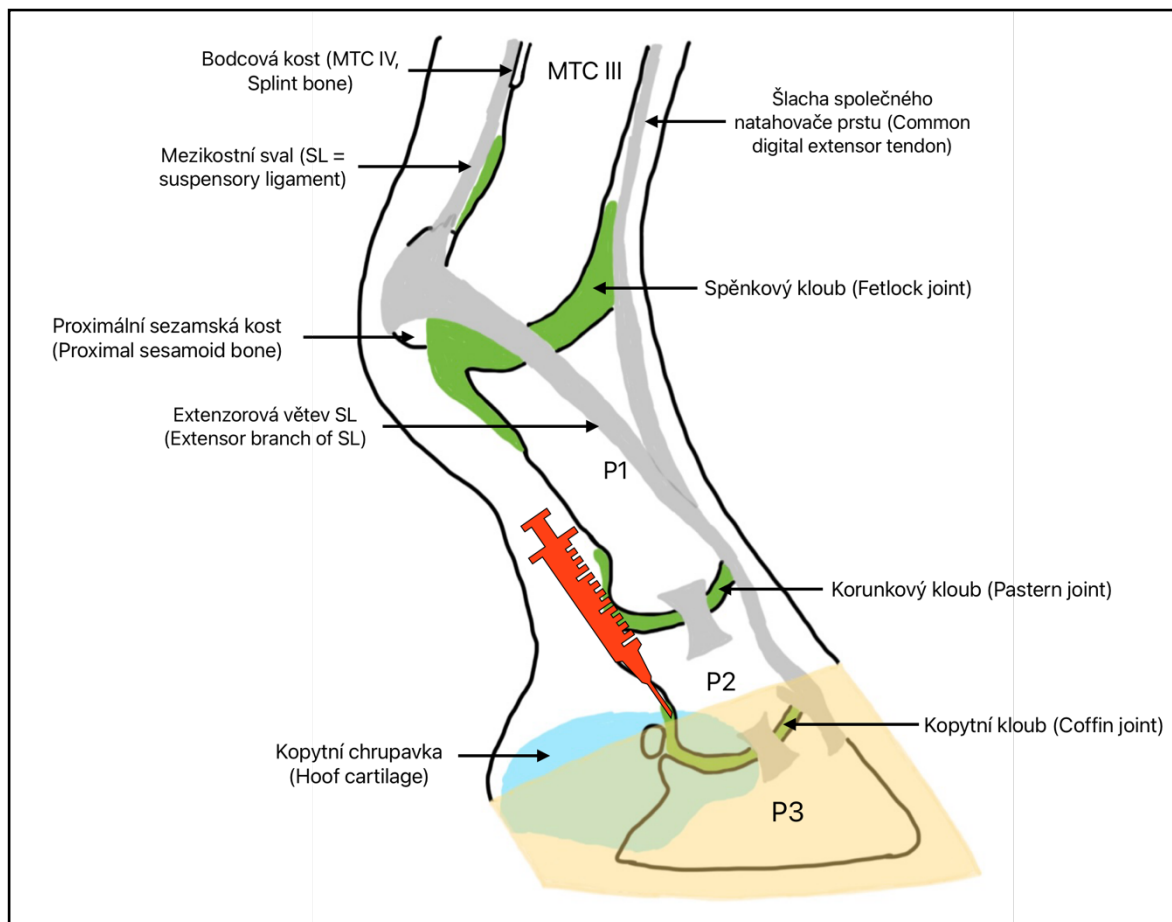
Objem použitého anestetika: 4–6 ml.

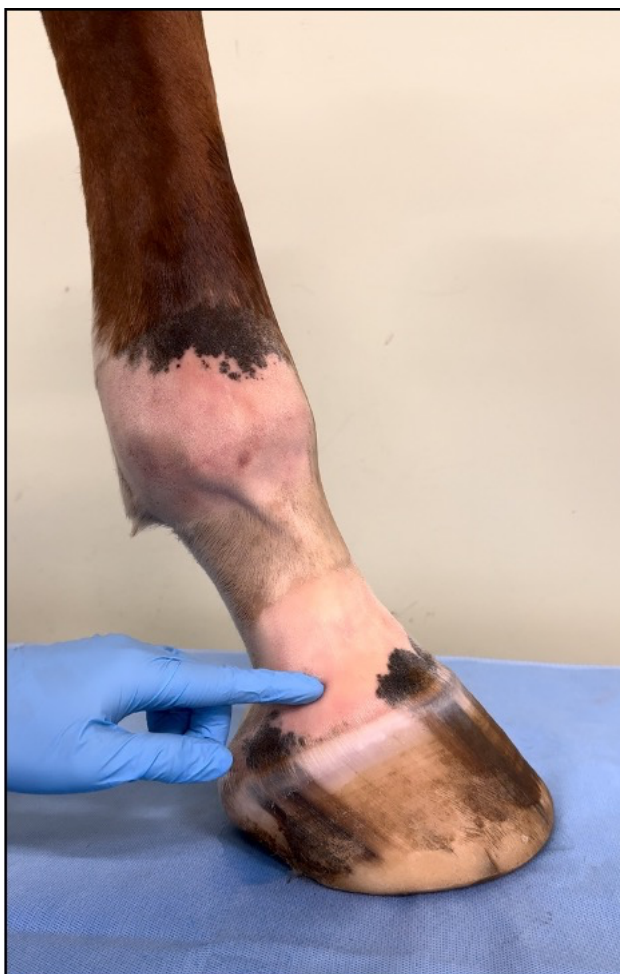Končetina zatížená nebo ve flexi.

### Technika provedení

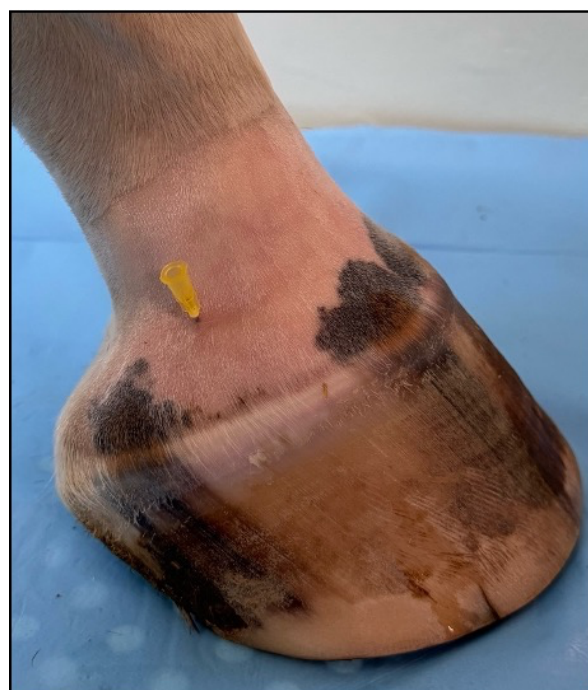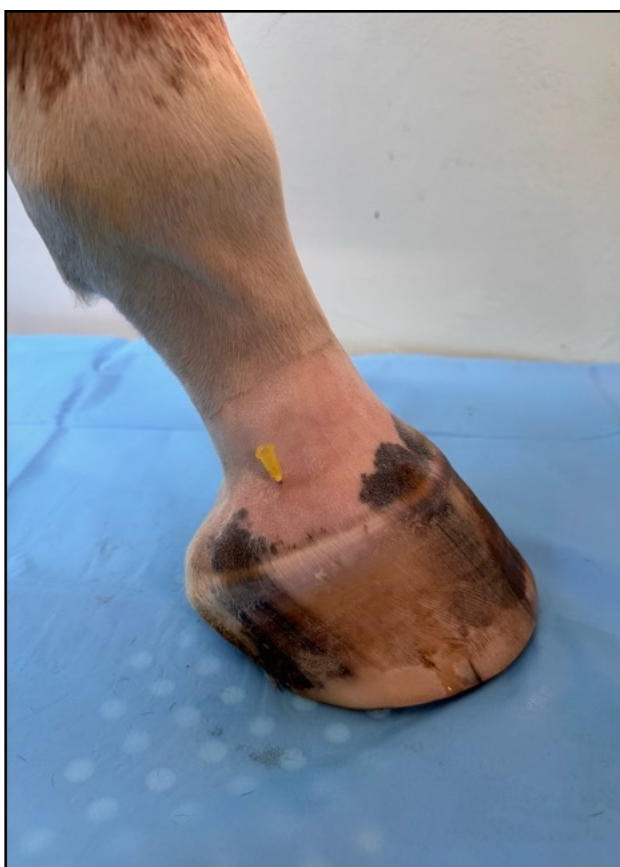Místo pro vpich jehly se nachází nad proximálním okrajem kolaterálních kopytních chrupavek. Mezi dorsální a palmární/plantární část druhého článku prstu.

Jehla směřuje distálně v úhlu 45°, k mediálnímu povrchu kosti.





Ukázka místa vpichu jehly.  
Palpačně ohraničitelný proximální okraj  
kolaterální chrupavky kopytní kosti



Detailní snímek zavedené jehly.  
Jehla směřuje v úhlu 45°, distálně.