

## Hříbata a juvenilní koně

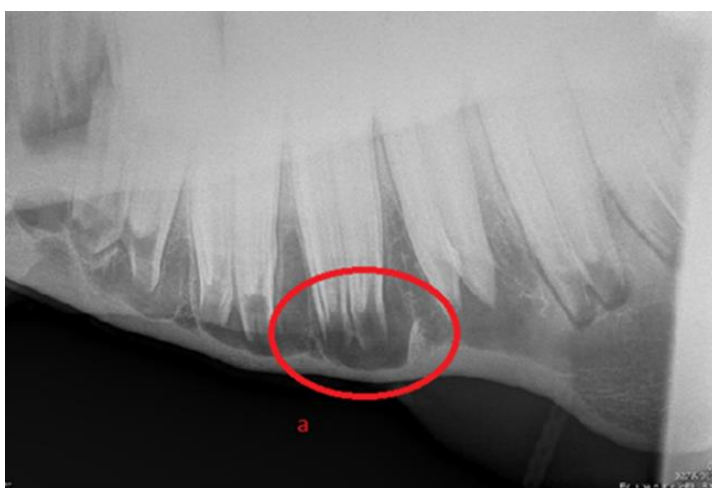
Poporodní vyšetření hlavy a tlamy hříběte se provádí k časně detekci kraniofaciálních malformací a vrozených vad. Mezi významné abnormality hlavy hříbat patří wry nose, rozštěp patra, předkus (parrot mouth) a podkus (monkey mouth).

U juvenilních, dospívajících a mladých jedinců lze také detekovat nádory a cysty, jako je juvenilní osifikující fibrom, cysty v paranazálních dutinách, aneurysmal bone cyst a epidermální inkluzní cysty v nepravých nozdrách.

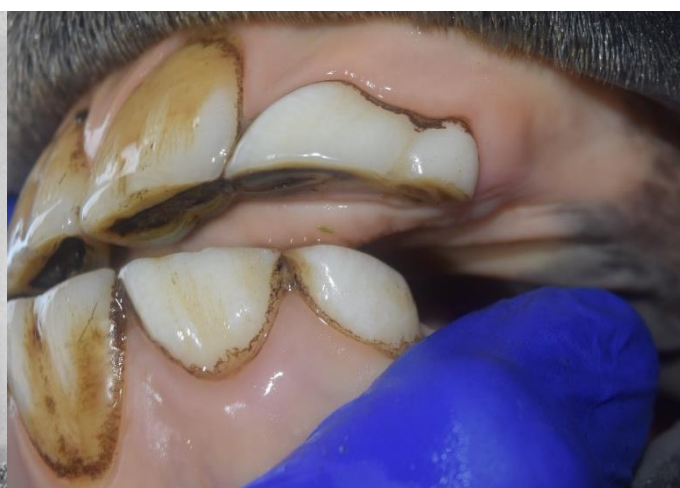Primární péče o zuby juvenilních a mladých koní nejčastěji zahrnuje vyšetření dutiny ústní, ošetření ostrých hran zubů, ošetření mléčných zubů (někdy nazývaných „čepičky“) a ošetření vlčích zubů.

### Stomatologické vyšetření hříbat

Během poporodního vyšetření se hlava hříběte vyšetřuje adspekčně. Hodnotí se celková symetrie, abnormality pysků, dásní v oblasti řezáků, okluze horní a dolní čelisti. Intraorálně se kontroluje měkké patro. Pokud je indikováno, lze provést podrobnější orální vyšetření s použitím vhodné sedace a malého zubního zrcátka určeného pro použití na ponících či orálního endoskopického vyšetření.



Obrázek 1 - Fyziologická erupční cysta (a)



Obrázek 2 - 3 roky, deciduální zdvojený I2/I3