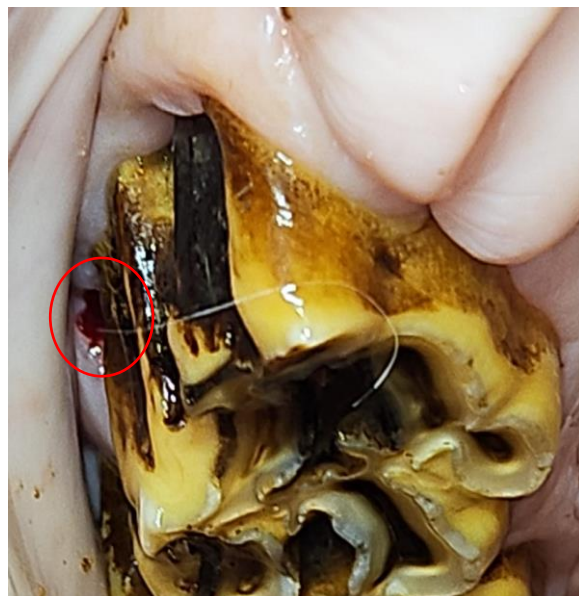


Sekundární záněty vedlejších nosních dutin

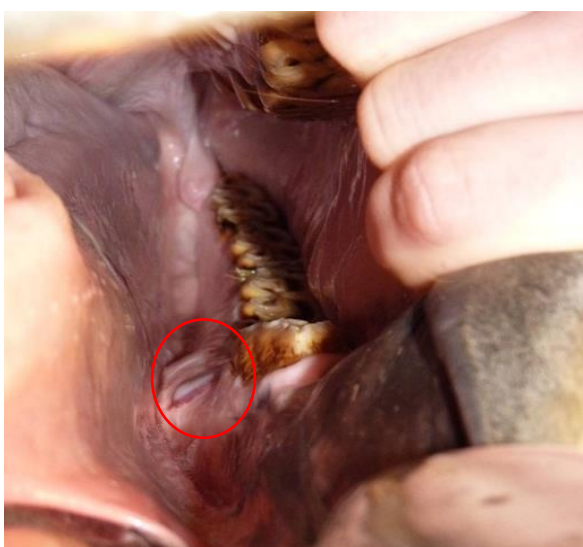
Sekundární infekce vedlejších nosních dutin jsou nejčastěji spojeny s kořeny premolárů a molárů (Triadian 08 - 11), které jsou umístěny v rostrálním či kaudálním kompartmentu maxilárního paranasálního sinu. Zde se může infekce snadno přenést do vedlejší nosní dutiny, především v důsledku periapikálních abscesů na kořenech těchto zubů. K tomu může vést porucha integrity maxilární arkády, která vzniká v důsledku vývojových změn dentice (např. polyodoncie, oligodoncie, diastema, dysplazie či dislokace zubů). Tyto defekty mohou vést k hlubokým infekcím periodontu, které se přenášejí až do vedlejší nosní dutiny, čímž způsobují zánět.

Dalšími příčinami infekcí vedlejších nosních dutin mohou být:

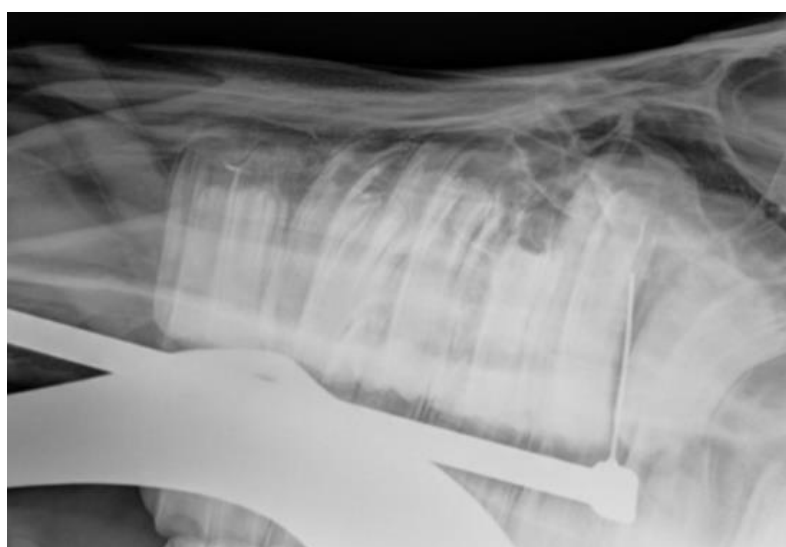- nádory zubů (cysty germinativní zubní tkáň, ameloblastomy, odontoblastomy, cementomy), které mohou způsobit průnik infekce do paranasálních sinů nebo aseptické dráždění sliznice vedlejší nosní dutiny.
- trauma lebky, které mohou vést k frakturám kosti čelní, nosní či čelistí, což umožní průnik infekce do vedlejších nosních dutin



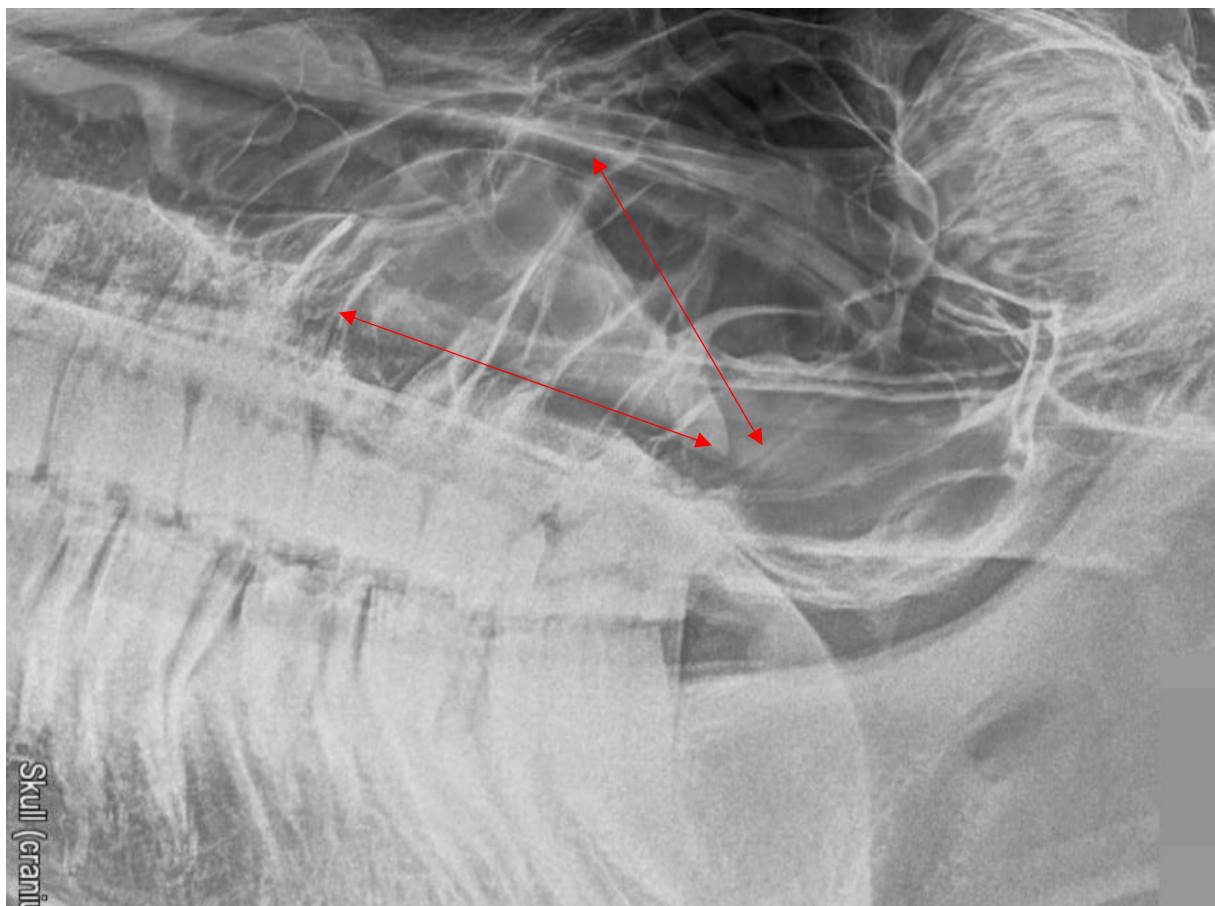
Obrázek 44 - Periapikální absces



Obrázek 45 - Periapikální absces



Obrázek 46 - Oromaxilární fistula



Obrázek 47 - Sinusitida – viditelná hladina empyému v maxilárním sinu



Videonahrávka - CT vyšetření, sinusitida 1