

Multimediální praktikum z rentgenologie hlavy a stomatologie koní



Tento studijní materiál vznikl k inovaci výuky předmětů Chirurgie a ortopedie velkých zvířat a Zobrazovací diagnostika za grantové podpory IVA 2024 VETUNI v rámci projektu 2024FVL/1670/18.

Obsah

Nomenklatura a klasifikace zubů	4
Anatomie premolárů a molárů.....	4
Sklovina - <i>enamel</i>	5
Zubovina – dentin.....	6
Cement - <i>cementum</i>	6
Zubní dřeň – <i>pulpa dentis</i>	8
Periodontium.....	8
Hříbata a juvenilní koně	9
Poruchy vývoje zubů.....	10
Hypodontie (anodontie).....	10
Polyodontie	10
Zubní dysplazie	11
Abnormality v erupci zubů	12
Kraniofaciální abnormality	13
Wry nose (<i>campylorhinus lateralis</i>).....	13
Rozštěp patra (palatoschisis).....	15
Podkus (Parrot Mouth).....	15
Předkus (Monkey Mouth)	18
Neoplázie a cysty.....	19
Tumory a cysty	22
Juvenilní koně od 1 do 5 let.....	29
Management ostrých hran.....	31
Management vlčích zubů	32
Management deciduálních zubů	32
Extrakce zadržovaných mléčných zubů	34
Sekundární záněty vedlejších nosních dutin	35
Faciální a mandibulární otoky	36
Trauma	37
Geriatrický kůň	39
Zubní vyšetření geriatrických pacientů	40
Léčba specifických geriatrických stomatologických onemocnění	41
Přerůstání enamelu	41
Háky a rampy.....	42
Vlnitá huba	43
Shear mouth.....	43

Step mouth.....	43
Smooth mouth.....	44
Přítomnost dislokovaných zubů u geriatrických koní.....	44
Diastema.....	45
Periodontální onemocnění.....	47
Onemocnění pulpy.....	48
Pulpitida.....	48
Otevřený dřeňový kanálek.....	48
Apikální infekce.....	49
Zubní karies.....	50
Restorativní ošetření zubu (infundibulární kazy).....	52
Proces restorace zubu.....	54
Dentální fraktury.....	57
Traumatické dentální fraktury.....	57
Patologické fraktury.....	57
Periferní fraktury.....	57
Equinní odontoklastická resorpce zubů a hypercementóza (EOTRH).....	59
Technika extrakce řezáků.....	60
Zdroje.....	62

Nomenklatura a klasifikace zubů

Každý druh savce má čtyři různé typy zubů: Řezáky (I), Špičáky (C) a stoličky, které jsou dále rozděleny na Premoláry (P) a Moláry (M).

V roce 1991 byl zaveden systém Triadan, který umožňuje snadný a praktický způsob identifikace zubu. Každý zub je označen trojmístným číslem; první číslice označuje kvadrant v ústní dutině, ve kterém je zub umístěn, počínaje pravým horním kvadrantem a pokračující ve směru hodinových ručiček (čísla 1-4 pro permanentní zuby, 5-8 pro deciduální zuby). Další dvě číslice specifikují přesnou pozici: 01-03 pro řezáky, 04 pro špičák, 05-08 pro premoláry a 09-11 pro moláry. Premoláry (06-08) a Moláry (09-11) jsou společně nazývány "stoličkami". První premoláry (05) neboli "vlčí zuby" nebývají vždy přítomné.

Zuby koní jsou diphyodontní, což znamená, že kůň má dva sady zubů. Deciduální zuby zahrnují pouze řezáky a premoláry, zatímco permanentní sada zubů zahrnuje také špičáky a moláry. Špičák (04s), první premolár (05s) a tři moláry (09s–11s) nemají dočasné předchůdce.

Anatomie premolárů a molárů

Všechny premoláry a moláry mají stejnou strukturu: korunka zubu (*corona dentis*), krček zubu (*cervix dentis*) a kořen zubu (*radix dentis*). Korunka se dělí na funkční část (také nazývanou klinická či eruptivní korunka), která je přibližně 2 cm dlouhá a volně viditelná v ústní dutině, a rezervní korunku, která je mnohem delší (až 10 cm) a je uložena v mandibule, maxile a paranasálních dutinách. Krček zubu je část obklopená gingivou a kořen zubu je proximální krátká část umístěná v alveolu, pokrytá cementem. Každý zub se skládá ze tří kalcifikovaných látek: cementu, dentinu a skloviny, a dvou měkkých složek: dřeně (pulpy) a periodontu.

Na rozdíl od brachyodontních zubů, které mají úzkou dřeňovou dutinu v kořeni, která omezuje neomezený růst zubu, mají takzvané hypselodontní zuby otevřenou dřeňovou dutinu, která umožňuje neomezený růst délky. U mladých koní jsou zuby typu hypselodontní, zatímco u starších koní jsou zuby již brachyodontního typu. Což znamená, že kořen zubu se vyvíjí, až když dojde ke zkrácení rezervní korunky. U koní jsou všechny tři kalcifikované složky součástí okluzní plochy zubu. To je rozdílné od lidí, kdy je sklovina přítomna pouze na okluzní ploše.

Obecně platí, že maxilární premoláry a moláry koně jsou větší a širší než mandibulární

premoláry a moláry. Kromě větší velikosti zubů je vzdálenost mezi dvěma řadami maxilární premoláry a moláry přibližně o 30 % širší ve srovnání s mandibulárními premoláry a moláry, tento jev je označován jako anisognathie. Dříve se věřilo, že úhel okluzní plochy premolárů a molárů koní je skloněn bucco-lingválně o 10-15°. Nicméně, nedávné studie popsaly variabilnější vzor sklonu okluzní plochy v rámci i mezi řadami maxilárních a mandibulárních premolárů a molárů. Anisognathie a následné různé stupně opotřebení vedou k vývoji sklovinných hran, které se objevují na lingvální straně dolních a na bukální straně horních premoláry a moláry.

V průřezu mají všechny premoláry a moláry čtvercový profil, s výjimkou prvního premoláru a poslední molárů mandibulárních molárů, které mají trojúhelníkový tvar.

Jak bylo již zmíněno, pouze starší koně mají zuby s kořeny. Obvykle mají maxilární premoláry moláry tři kořeny, dva tenké kořeny laterálně a jeden velký kořen mediálně. Mandibulární premoláry a moláry obvykle mají dva stejně tvarované kořeny, jeden v rostrálně a druhý kaudálně; třetí molár je výjimkou, má tři kořeny. Všechny kořeny a rezervní korunky jsou relativně rovné s výjimkou kořenů třetího molárů, které jsou úhlené kaudálně.

Sklovina - *enamel*

Sklovina ("*substantia adamantina*") je nejtvrďší a nejhustší tkáň v organismu. Sklovina se skládá z 96 % z hydroxyapatitu a ze 4 % z organické matrice bez buněk (keratin). Tato tkáň nemá žádnou schopnost regenerace, je velmi křehká a náchylná k prasknutí. U koní byly popsány tři různé typy skloviny, které se liší svou mikrostrukturou sklovinných svazků. Typ 1 skloviny vykazuje paralelní řady převážně oválných sklovinných svazků s tlustou interprazmatickou hmotou. Tento typ se nachází na rozhraní se zubovinou (amelo-dentinální rozhraní). Typ 2 skloviny se vyznačuje sklovinnými svazky ve tvaru podkovy a nachází se na amelo-cementálním rozhraní. V tomto typu je pouze malé množství interprazmatické hmoty. Typ 3 skloviny je přítomen jak na rozhraní skloviny-zuboviny, tak na rozhraní skloviny-cementu a tvoří tenkou nepravidelnou vrstvu. Tento typ má strukturu připomínající včelí pláštěv z interprazmatické hmoty.

Maxilární premoláry a moláry koní se většinou skládají z typu 1 skloviny, zatímco mandibulární premoláry a moláry vykazují rovnoměrné rozdělení typu 1 a typu 2 skloviny. Toto rozdílné složení skloviny v maxilární a mandibulárních premolárech a molárech naznačuje přítomnost různých sil při žvýkání, přičemž mandibulární premoláry a moláry jsou více odolné vůči trhání.

U koní sklovina tvoří invaginace, které zvyšují účinnost okluzní plochy. V maxilárních premolárech a molárech existují dvě silně složené invaginace, které jsou vyplněné cementem. Tyto invaginace, podobné vnitřním kanálkům, se nazývají infundibula. U mandibulárních premolárů a molárů infundibula nejsou přítomna. Místo toho mají pouze záhyby skloviny, které jsou vyplněny dentinem.

Délka infundibul značně závisí na věku koně. U mladých koní mohou dosahovat délky až 10 cm, zatímco u starších koní, v důsledku opotřebení, mohou být infundibula zkrácena až na 2 mm.

Zubovina – dentin

Dentin ("*substantia eburnea*") tvoří hlavní část zubní hmoty. Skládá se ze 70 % z anorganického hydroxyapatitu a z 30 % z organických látek (kolagenní vlákna a voda). Dentin se dělí na primární, sekundární a terciární dentin. Primární dentin obklopuje dřeňovou dutinu a podporuje křehkou sklovinu, protože je elastický a komprimovatelný. Vzhledem k měkčí konzistenci se dentin opotřebovává snadněji než sklovina, což vede k tvorbě záhybů a hřebenů skloviny, které umožňují efektivnější žvýkání.

Sekundární dentin se vytváří po celý život pomocí odontoblastů, které jsou umístěny na periférii dřeňových kanálků, aby nahradily primární dentin, který se ztrácí v důsledku opotřebení. S postupem stárnutí koně, dentin se hromadí v dřeňovém kanálku, což způsobuje jeho zúžení. Sekundární dentin může být pravidelný nebo nepravidelný. Tvorba sekundárního dentinu je fyziologickou reakcí na normální opotřebení a zabraňuje expozici pulpy. V případě trauma, infekce nebo nadměrného opotřebení se popisuje tvorba a depozice nepravidelného ("reparativního") terciárního dentinu.

Primární dentin je bílý, sekundární dentin má hnědou barvu kvůli absorpci rostlinných pigmentů. Dentin je považován za "živou tkáň", je protkán větvemi odontoblastů.

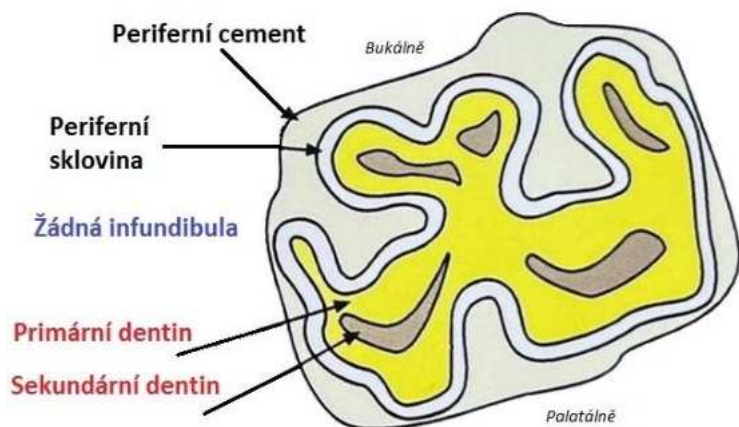
Zuby savců mají organickou slizniční vrstvu (pelikulu) na okluzní ploše, která chrání dřeň před bakteriemi a infekcemi.

Cement - *cementum*

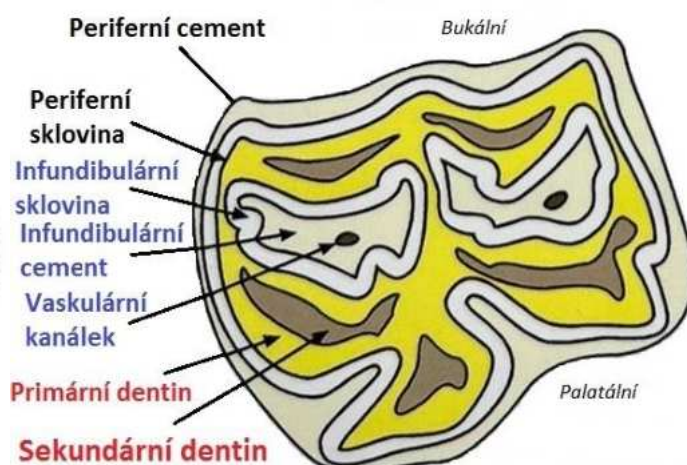
Cement ("*substantia ossea*") je součástí periodontálního aparátu a jeho složení je podobné složení kostí. Anorganická hmota tvoří 45-50 %, organická hmota pak 50-55 %. Je tedy nejměkčí kalcifikovanou tkání zubu a zároveň nejvíce flexibilní. U koně cement tvoří silnou vnější vrstvu kolem apexu zubu, která spojuje zub s alveolárním periostem a významně

přispívá k podpoře křehké skloviny. V případě traumatu nebo infekce je cement schopen rychlé regenerace, a dokonce může vyplnit sousední defekty skloviny. Cementová vrstva mandibulárních premolárů a molárů je silnější a vyplňuje hlubší periferně umístěné záhyby skloviny. Dále cement vyplňuje infundibula maximálních zubů.

Výživu infundibulárního cementu zajišťují cévy umístěné v centru infundibula. Cévní zásobení pro periferní cement zajišťuje periodontální vazivo a gingiva. Z tohoto důvodu cement stává neaktivním poté, co se erupce dostane o několik milimetrů nad klinickou korunku.



Obrázek 1 Maxilární molár, pohled z okluzní plochy

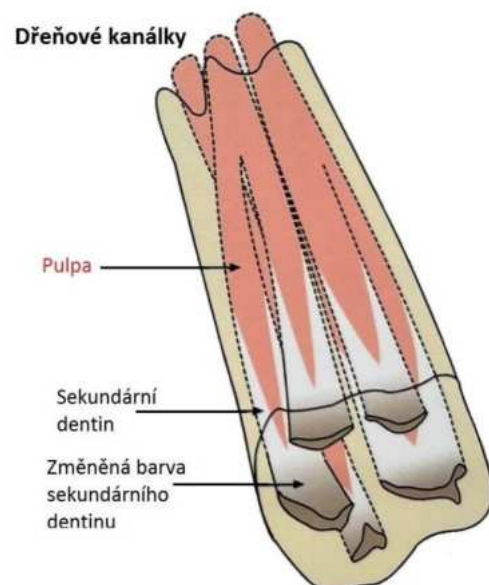


Obrázek 2 Mandibulární molár, pohled z okluzní plochy

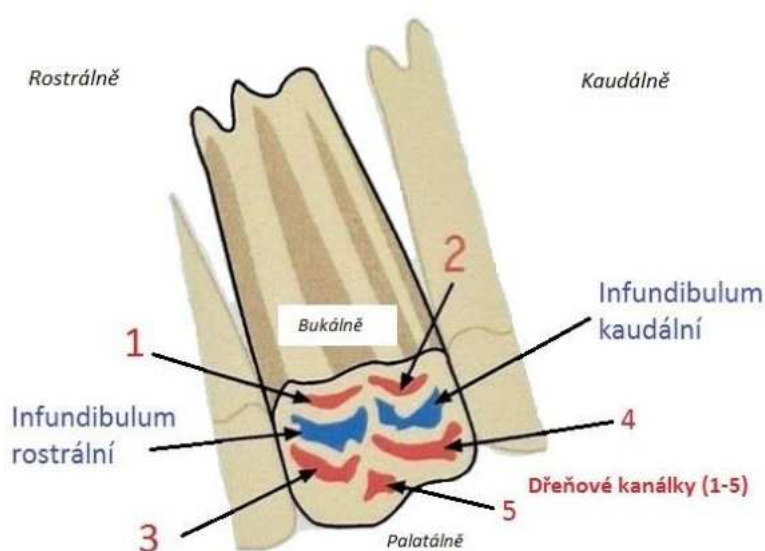
Zubní dřeň – *pulpa dentis*

Zubní dřeň je gelovitá hmota nacházející se ve středu zubu. Endodontní nebo dřeňová dutina je složena z komplikované sítě nervů, cév a lymfatických cév a dalších buněk jako jsou odontoblasty, fibroblasty, pojivová tkáň, které jsou obklopeny mineralizovanými tkáněmi. Dřeň je zodpovědná za výživu a krevní zásobení odontoblastů. Ty jsou odpovědné za celoživotní produkci dentinu.

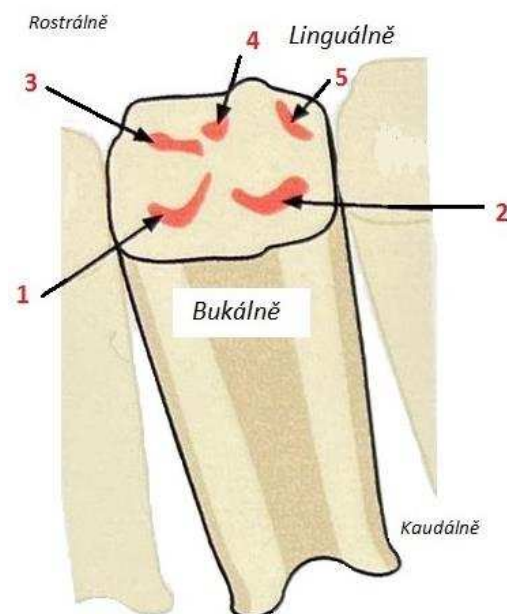
Depozice dentinu překrývající každou dřeňovou dutinu na okluzní ploše se projevuje tmavě hnědým zbarvením. Vzhledem k depozici dentinu uvnitř dřeňové dutiny u starších koní se objem dřeně zmenšuje až o 30 %, množství a kvalita cév se snižuje a běžná dřeňová dutina zmizí.



Obrázek 3 – Dřeňový kanálek



Obrázek 4 Maxilární molár - dřeňové kanálky a infundibula



Obrázek 3 Mandibulární molár - dřeňové kanálky

Periodontium

Periodontium má čtyři složky: alveolární kost, dentální cement, gingivu a periodontální vazivo. Periodontální vazivo je spojovací tkáň mezi alveolární kostí a dentálním cementem. Periodontální vazivo se skládá z cévních a kolagenních vláken, která jsou uspořádána v multidirekčních uspořádáních. Hraje důležitou roli jako systém tlumící nárazy a jeho vysoká regenerační kapacita umožňuje kontinuální remodelaci. Což je nezbytné pro podporu neustále rostoucího zubu.

Hříbata a juvenilní koně

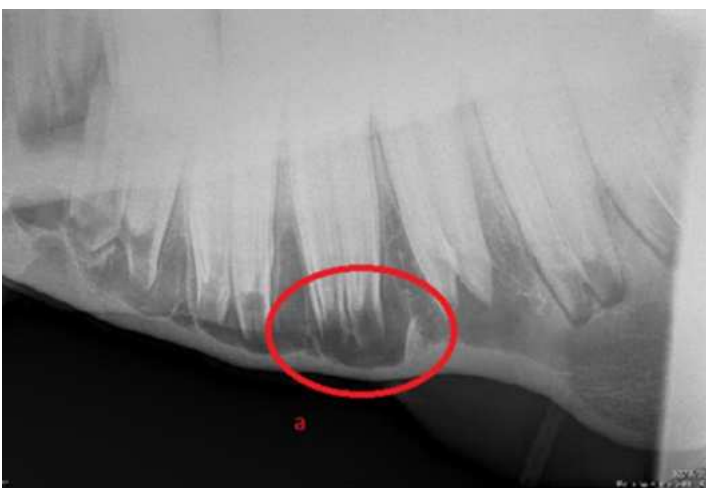Poporodní vyšetření hlavy a tlamy hříběte se provádí k časně detekci kraniofaciálních malformací a vrozených vad. Mezi významné abnormality hlavy hříbat patří wry nose, rozštěp patra, předkus (parrot mouth) a podkus (monkey mouth).

U juvenilních, dospívajících a mladých jedinců lze také detekovat nádory a cysty, jako je juvenilní osifikující fibrom, cysty v paranazálních dutinách, aneurysmal bone cyst a epidermální inkluzní cysty v nepravých nozdrách.

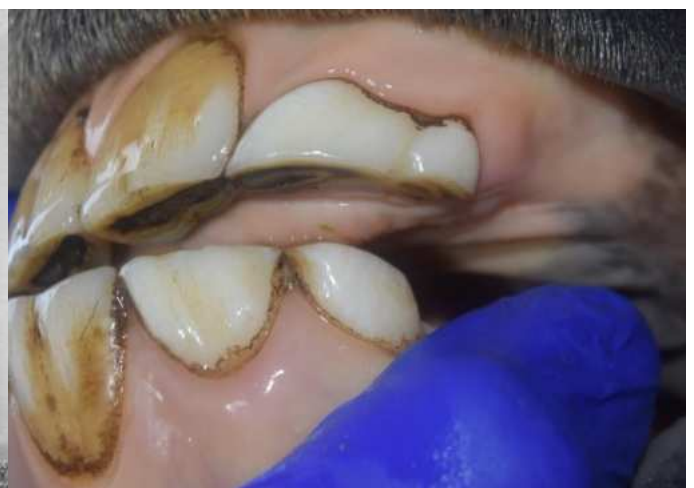Primární péče o zuby juvenilních a mladých koní nejčastěji zahrnuje vyšetření dutiny ústní, ošetření ostrých hran zubů, ošetření mléčných zubů (někdy nazývaných „čepičky“) a ošetření vlčích zubů.

Stomatologické vyšetření hříbat

Během poporodního vyšetření se hlava hříběte vyšetřuje adspekčně. Hodnotí se celková symetrie, abnormality pysků, dásní v oblasti řezáků, okluze horní a dolní čelisti. Intraorálně se kontroluje měkké patro. Pokud je indikováno, lze provést podrobnější orální vyšetření s použitím vhodné sedace a malého zubního zrcátka určeného pro použití na ponících či orálního endoskopického vyšetření.



Obrázek 4 - Fyziologická erupční cysta (a)



Obrázek 5 - 3 roky, deciduální zdvojený I2/I3

Poruchy vývoje zubů

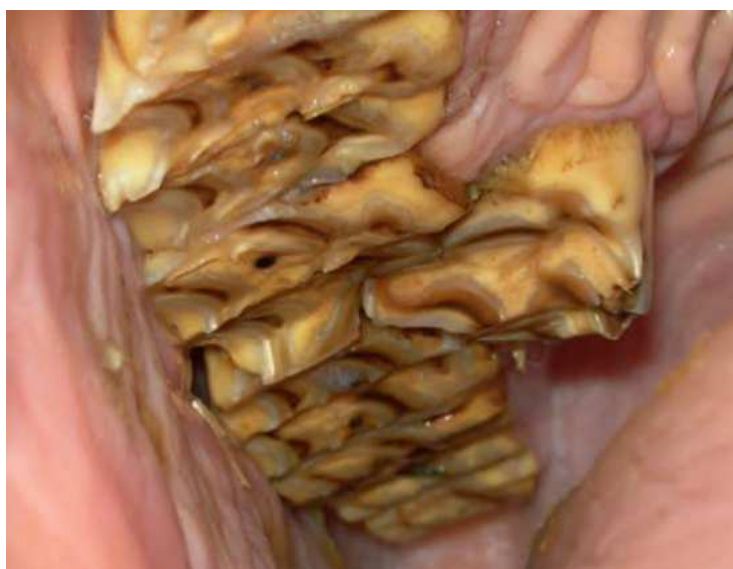Hypodontie (anodontie)

Hypodontie označuje snížený počet zubů, anodontie je úplná absence zubů. Hypodontie je důsledkem abnormality diferenciacce zubní laminy a zubních zárodků (stejně jako přítomnost nadpočetných zubů). Vývojová hypodontie je u koní relativně vzácná, absence zubů u koní je obvykle způsobena ztrátou v důsledku traumatu. Hypodontie obvykle postihuje permanentní zuby koní. Vícečetná hypodontie je často spojena s přítomností jiných zubních abnormalit (např. dysplastické zuby).

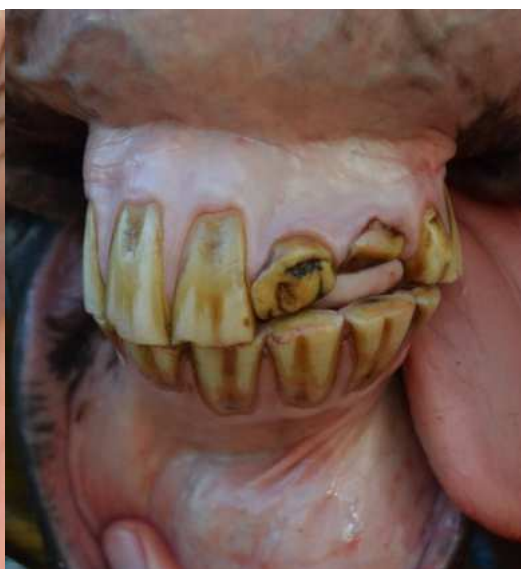Polyodontie

Přítomnost nadpočetných (dalších) zubů, označovaných také jako polyodontie nebo hyperdentice, je u koní relativně vzácná. Nejčastěji se objevují nadpočetné moláry. Dentigenózní zuby se nepovažují za nadpočetné zuby.

Nadpočetné zuby se často vyskytují na okrajích tříd zubů, zejména na kaudálních moláry. Tento jev je obzvláště častý za maxilárními moláry Triadian 11. Nadpočetné moláry se mohou objevit i na lingvální, bukální a rostrální straně řady normálních premolárů a molárů. Nadpočetné zuby se objevují častěji v permanentním chrupu než v deciduálním. Častější v maxilárních zubech než v mandibulárních.



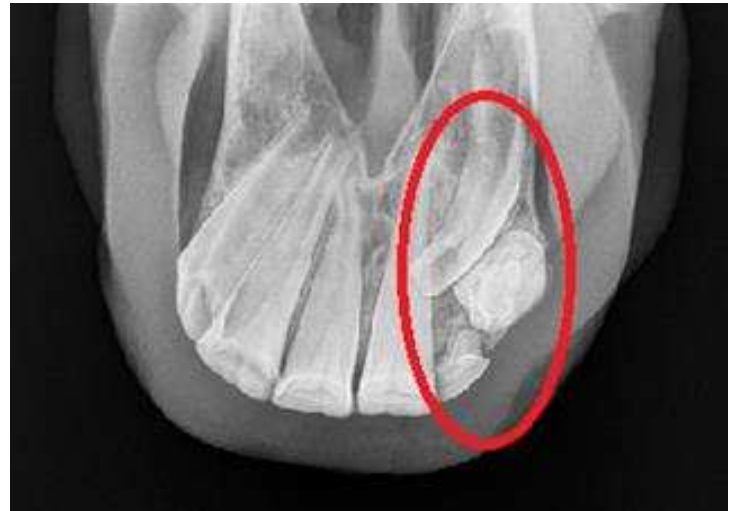Obrázek 6 - Polyodontie moláru



Obrázek 7 – 13 let, dysplastický I1 posttraumaticky

Zubní dysplazie

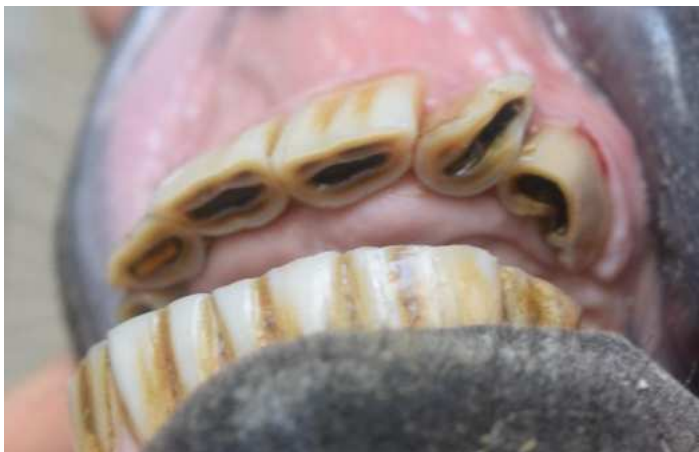Dysplazie neboli abnormální vývoj zubů může postihnout korunku, kořeny nebo celý zub. Mezi běžně zaznamenávané poruchy v makroskopickém tvaru zubů patří dilacerace (abnormální ohnutí zubů), zdvojené zuby, abnormality velikosti a konkrce (spojení kořenů sousedních zubů pomocí cementu). Dále také poruchy struktury zubů, včetně dysplazií jednotlivých zubních tkání či dřeneň. Lokální poruchy, včetně traumatu mohou rovněž způsobit zubní dysplazii.



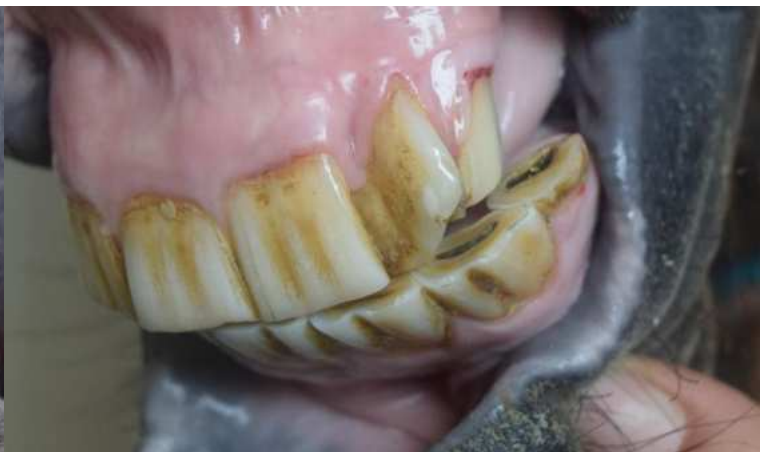Obrázek 8 - I2 dysplazie, I3 dislokace

Amelogenesis imperfecta zahrnuje řadu dědičných poruch, které ovlivňují tvorbu skloviny jak u deciduálních, tak u permanentních zubů a lze je rozdělit do dvou typů: defekty v tvorbě matrici skloviny nebo v mineralizaci skloviny.

Některé dysplastické zuby mají normální morfologickou strukturu a normální tvar, ale jsou nadměrně velké, tj. makrodoncie, nebo příliš malé, tj. mikrodoncie.



Obrázek 11 - 5 let, deviace řezáků



Obrázek 12 - 5 let, deviace řezáků, postavení mimo okluzi

Abnormality v erupci zubů

Malerupce premolárů a molárů

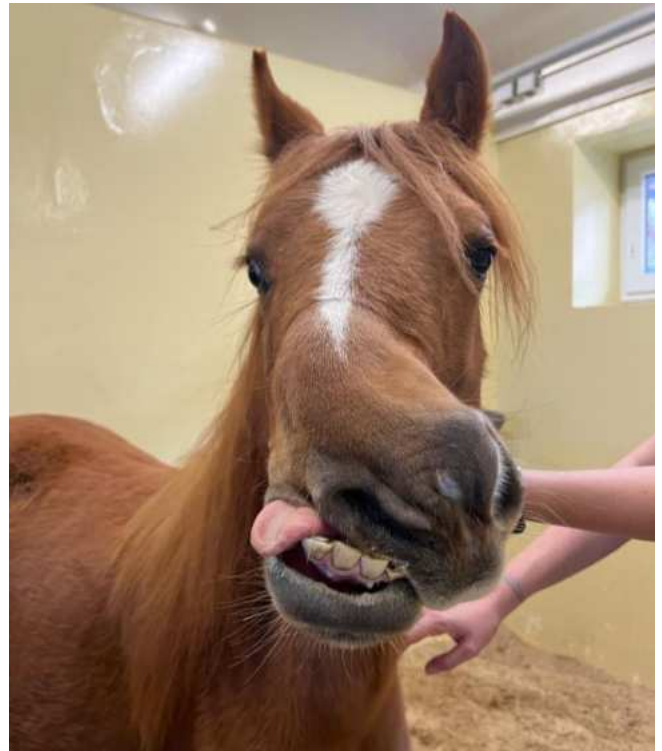Některé případy stepmouth a wavemouth jsou způsobeny nesouladem v prořezávání protilehlých permanentních premolárů a molárů v maxilární či mandibulární čelisti. To vede k nadměrnému růstu zubů, který vyrostl jako první. Tato problematika je popsána v následujících kapitolách.

Kraniofaciální abnormality

U hříbat se in utero mohou vyvinout různé růstové abnormality svých kraniofaciálních kostí, které způsobují malokluzii zubů a mohou vést k trvalým změnám v jejich funkci. Ačkoli některé z těchto abnormalit, jako je podkus (tzv. "parrot mouth"), jsou často považovány za primární zubní abnormality, je třeba si uvědomit, že pozorovaná zubní abnormalita je pouze projevem významné skeletální abnormality a oprava zubních abnormalit, jako je redukce nadměrného růstu zubů, nevyřeší primární kraniofaciální abnormalitu.

Wry nose (*campylorhinus lateralis*)

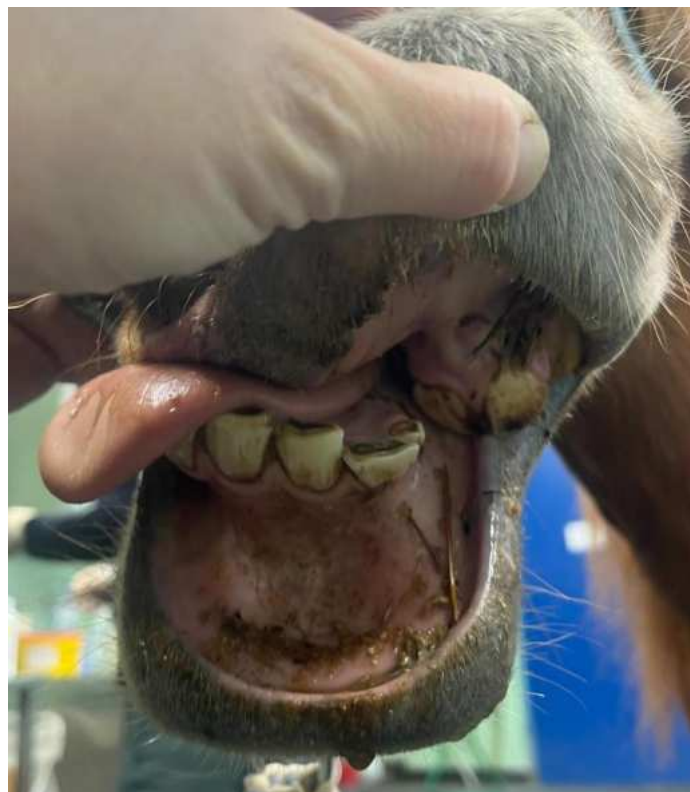
Jedná se o vzácnou vrozenou deformitu nosních kostí, premaxily/maxily, tvrdého patra a nosního septa, která způsobuje laterální deviaci nosu, respirační stridor a nepravdělnou zubní okluzi. Tento stav mohou také doprovázet další deformity končetin, hlavy a krku. Dědičnost nebyla zjištěna, ale je retrospektivní studie naznačují, že deformita může být způsobena nesprávnou polohou dělohy a neschopností dělohy dostatečně se roztáhnout během březosti, aby se přizpůsobila rostoucímu plodu. Mírně postižená hříbata nevyžadují okamžitou terapii a mírná deformace hlavy se může s růstem výrazně narovnat. Vážně postižená hříbata mohou potřebovat okamžitou péči pro přežití, jako je krmení nazogastrickou sondou. Příznaky u středně až těžce postižených hříbat mohou zahrnovat:



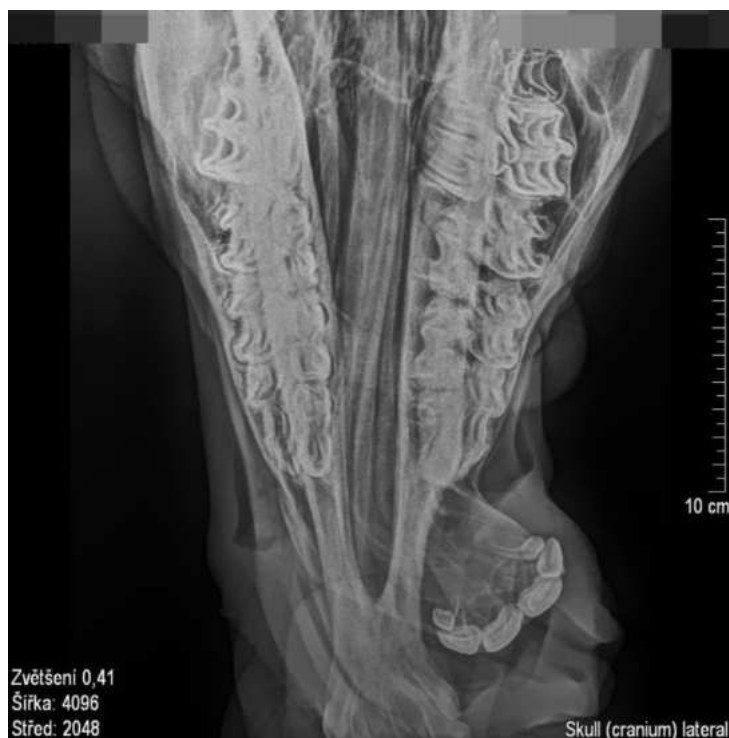Obrázek 13 – 1,5 roku, wry nose

- Dysfagie
- Malokluze řezáků a premolárů, molárů
- Potíže se sáním mléka či příjmem potravy
- Stridor a obstrukce proudění vzduchu způsobené deviací nosního septa
- Kolaps nozdry na konvexní straně deviace nosu
- Chronický zápach z nozdry v důsledku hromadění krmiva

Chirurgická korekce wry nose má za následek příznivý kosmetický vzhled a dobrou dentální okluzi. Chirurgické řešení je v podobě odstranění části deformovaného nosního septa pro zlepšení proudění vzduchu do nosu koně. Prognóza pro sportovní využití koně s výjimkou mírných případů je spíše nepříznivá.

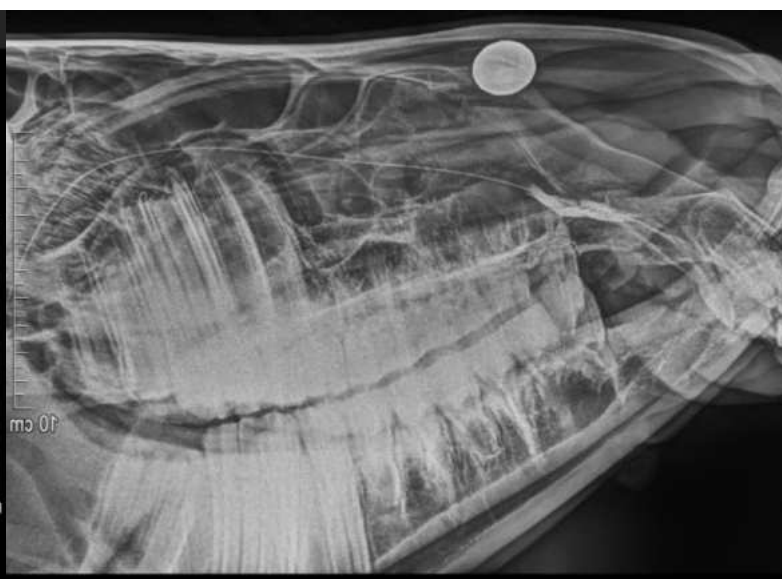


Obrázek 14 – 1,5 roku, wry nose, řezáky mimo okluzi



Zvětšení 0,41
Šířka: 4096
Střed: 2048

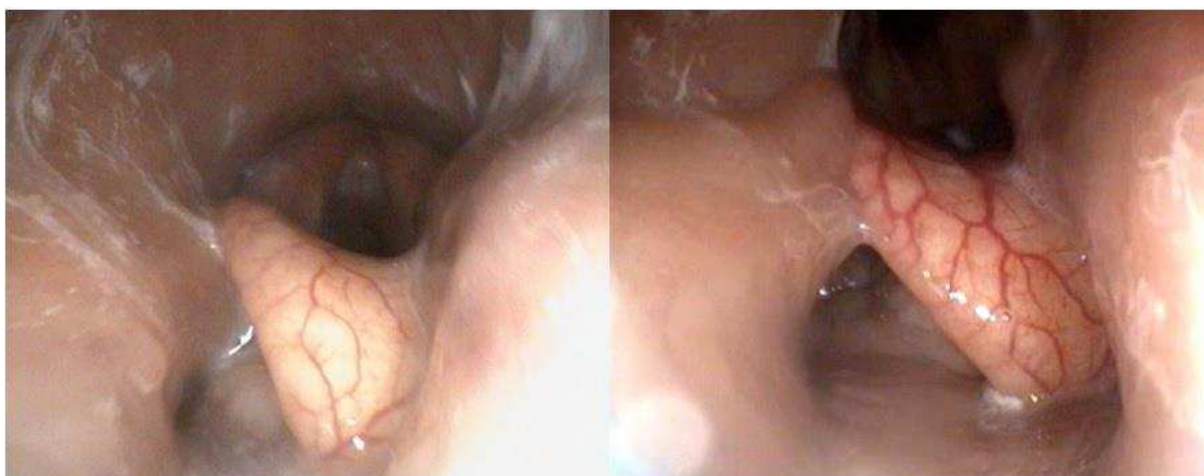Obrázek 15 – 1,5 roku, wry nose



Obrázek 16 – 1,5 roku, wry nose, kontrastní látka v neprůchozím slzném kanálku

Rozštěp patra (palatoschisis)

Jedná se o vzácnou vrozenou deformitu. Je způsobena selháním příčných palatinálních záhybů v dutině ústní. Rozštěpy mohou zasahovat nos, pysky, tvrdé a měkké patro. Literatura uvádí nejčastěji izolované rozštěpy měkkého a tvrdého patra. Dědičnost či příčina rozštěpu patra není u koní známá, ale předpokládá se, že se jedná o multifaktoriální příčinu. Hříbatům postiženým rozštěpem patra vytéká po sání mléko z nozder (nicméně přetrvávající dislokace dorzálního měkkého patra může také způsobit výtok mléka z nozder). Zhoršená schopnost sání mléka a dysfágie hříbat s rozštěpem patra může vést k selhání pasivního transportu protilátek, aspirační pneumonii a chronické malnutrici. Defekt patra bývá diagnostikován endoskopickým vyšetřením. Kazuistiky chirurgické rekonstrukce rozštěpu patra u hříbat zahrnují použití přístupu přes mandibulární symfýzu, následovaného technikami sutury sliznice k uzavření defektu patra. Operace je invazivní a pooperační komplikace se často vyskytují, včetně přetrvávajícího nosního výtoku, tvorby oronazální píštěle, dehiscence rekonstrukce patra, dehiscence dolního pysku a osteomyelitidy mandibuly.



Obrázek 17 - Neonát, endoskopie nosohltanu – rozštěp měkkého patra



Endoskopie - rozštěp

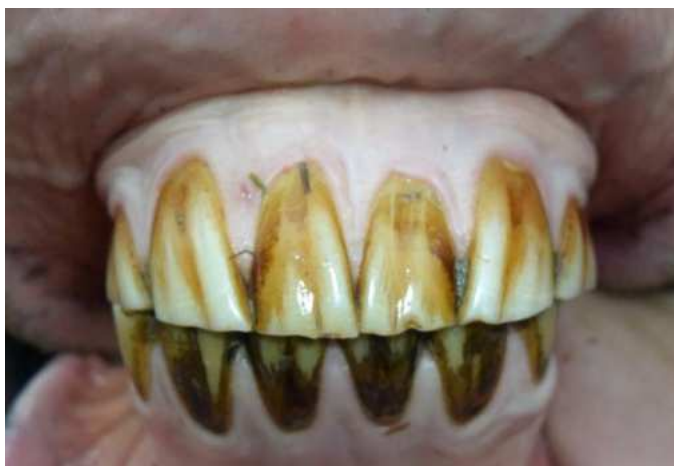Podkus (Parrot Mouth)

Podkus řezáků je klasifikován jako malokluze II. třídy a je výsledkem relativního rozdílu mezi délkou maxily a mandibuly. Tato disparita je výsledkem mandibulárního brachygnatismu či maxilárního prognatismu. Malé předsazení řezáků je běžným nálezem a nepovažuje se za klinicky významné (s růstem koně se postupně vyrovná). Při výraznějším rozdílu v délce čelistí mohou maxilární řezáky přecházet za labiální okraj spodních řezáků, kdy se okluzní plocha maxilárních řezáků odchýlí ventrálně a dojde k přepadnutí okluzní plochy mandibulárních řezáků, tím vzniku podkusu. Mandibulární řezáky jsou zaklíněny před palatálním okrajem maxilárních řezáků, což omezuje mandibulu je v rostrálním růstu a

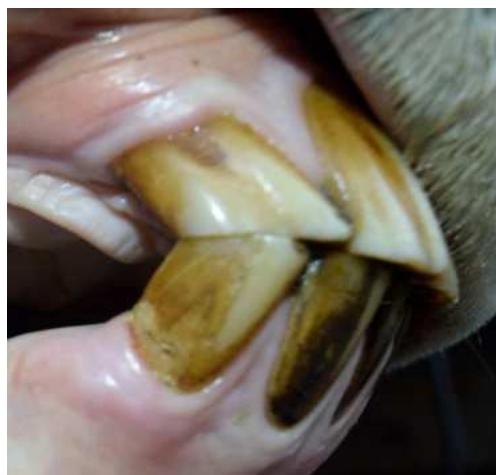pohybu. S přibývajícím věkem mandibulární řezáky, které nemají opoziční řezáky, mohou dorůst do kontaktu a traumatizovat mukozu tvrdého patra. Dále u jedinců s předkusem dochází k předsunutí maxily rostrálně relativně k mandibule. Dochází k vzniku háků – přerůstání, v oblasti rostrálního aspektu maxilárního oblouku a kaudálního aspektu mandibulárního oblouku.

U mladých koní s podkusem se pravidelně provádějí okluzní úpravy, aby se snížily zubní elongace a výrazné příčné hřebeny molárů. U hříbat se předpokládá, že tento zákrok pomáhá korigovat stav snížením zubního zaklesnutí, zvýšením mobility mandibuly a odstraněním omezení růstu mandibuly. Péče o postižená hříbata a odstavená hříbata může zahrnovat, aby byla krmena na úrovni země, což podporuje protažení růstu mandibuly rostrálně.

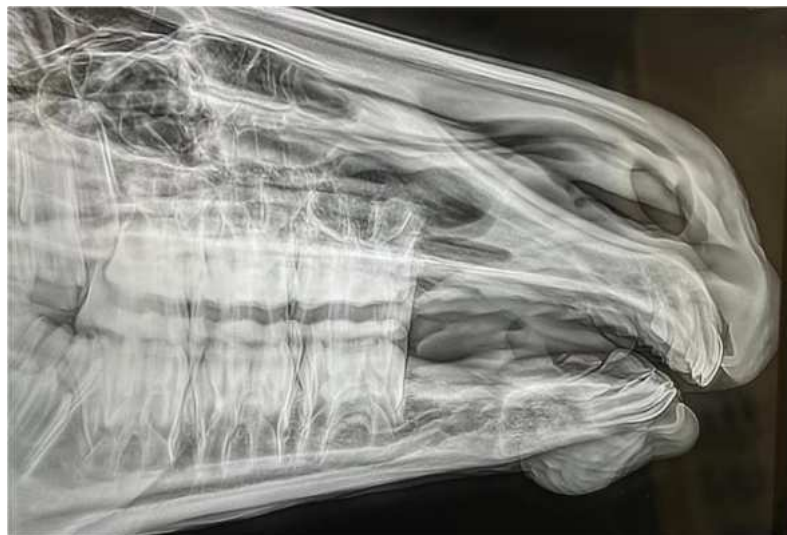Ortodontické techniky zahrnující aplikaci cerklážních drátů k zpomalení růstu maxily, s nasazením akrylové skusné destičky na maxilární řezáky, byly zaznamenány při léčbě předkusu a předkusu u hříbat. Napínací dráty, které sahají od maxilárních molárů k řezákům, mohou být chirurgicky umístěny v dutině ústní, aby zpomalily růst a korigovaly stav, ale pokud jsou používány bez akrylové skusné destičky, předpokládá se, že napínací dráty stahují premaxilu ventrálněji a potenciálně zhoršují stav. Akrylová skusná destička je připevněna k horním řezákům a směřuje do patra, čímž poskytuje dolním řezákům protilehlý okluzní povrch. V průběhu času tato destička zmírňuje ventrální odchylku horních řezáků, umožňuje méně omezený pohyb a podporuje maximální růst mandibuly.



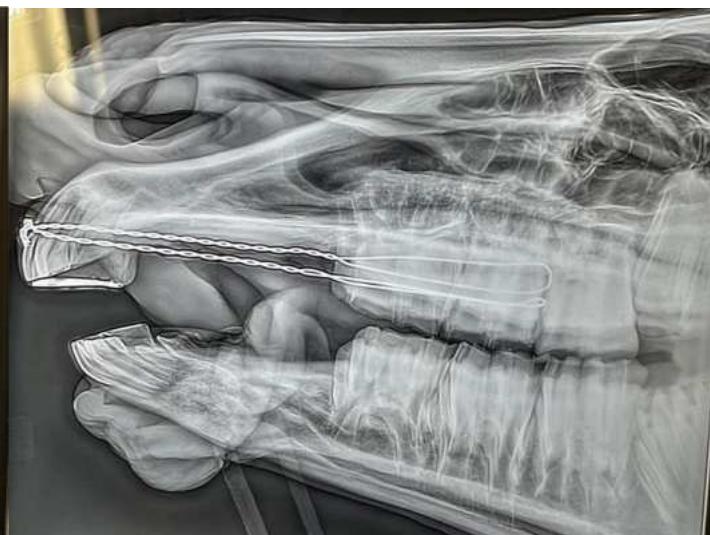Obrázek 18 - 23 let, mírný podkus



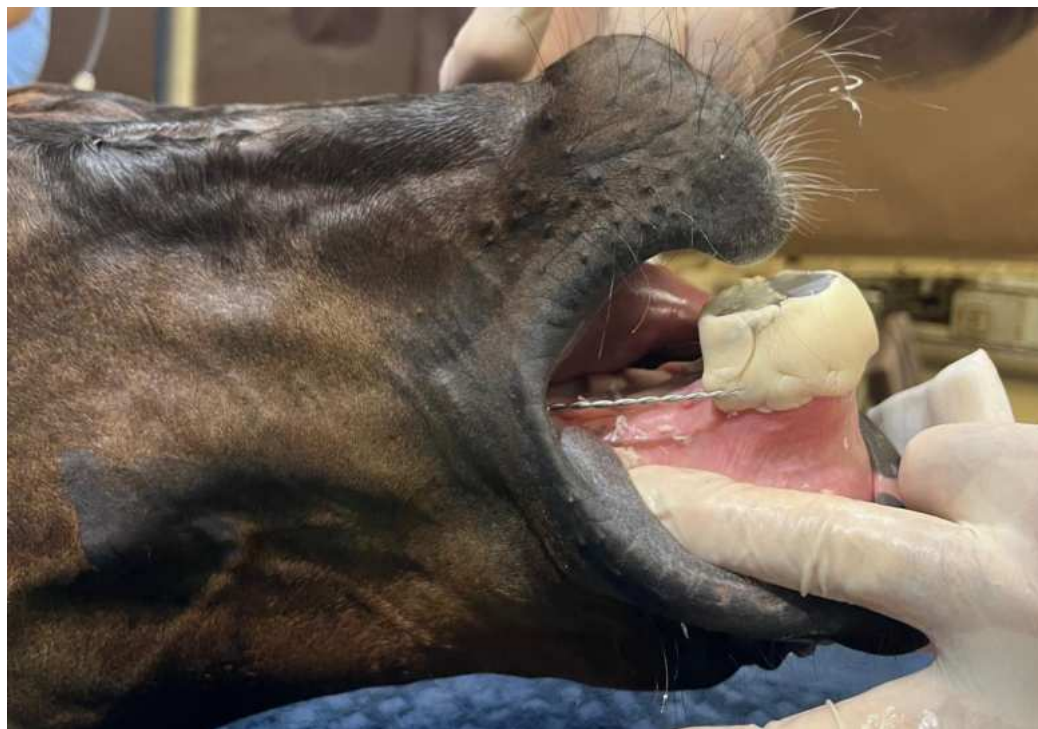Obrázek 19 - 23 let, mírný podkus



Obrázek 20 - Parrot mouth, odstávče, před ošetřením



Obrázek 21 - Parrot mouth, odstávče, po ošetření cerkláží se skusnou deskou



Obrázek 22 Parrot mouth, odstávče, po ošetření cerkláží se skusnou deskou

Předkus (Monkey Mouth)

V případě, že je maxila kratší než mandibula, mohou řezáky mandibuly vystupovat před řezáky maxily v proměnlivé míře, což vede podkusu (underbite). Tyto stavy jsou klasifikovány jako třída III malokluze a nejčastěji se vyskytují u plemen miniaturních koní. Při podkusu maxilární řezáky nejsou v okluzi s mandibulárními a pokračují v erupci v průběhu času a mohou poškodit sliznici za mandibulárními řezáky. V místě rostrální části mandibulárních molárů nedochází k atrezii, zároveň také v kaudální části maxilárních molárů. Tyto elongace mohou být v některých případech závažné, což vede k bolestivému traumatu a zánětu protilehlých měkkých tkání a kosti. Pokud je pravidelně prováděné stomatologické ošetření, které nahrazuje přirozenou atrezi, není stav spojen s diskomfortem a koně nevykazují žádné omezení v běžném režimu.

Neoplázie a cysty

Každá tkáň může vykazovat neoplastické změny. Struktury dutiny ústní, včetně měkkých tkání, kosti a zubů, nejsou výjimkou. Podobně jako u jiných neoplastických onemocnění, jsou primární nádory ústní dutiny a zubů obvykle klasifikovány podle tkáně, z níž vznikají.

1. Zubní (odontogenní) nádory
2. Kostní (osteogenní) nádory
3. Nádory měkkých tkání
4. Podle jejich klinického chování a patologických charakteristik:
5. Benigní nebo maligní
6. Invazivní nebo lokalizované a dobře ohraničené
7. Proliferativní nebo ulcerativní

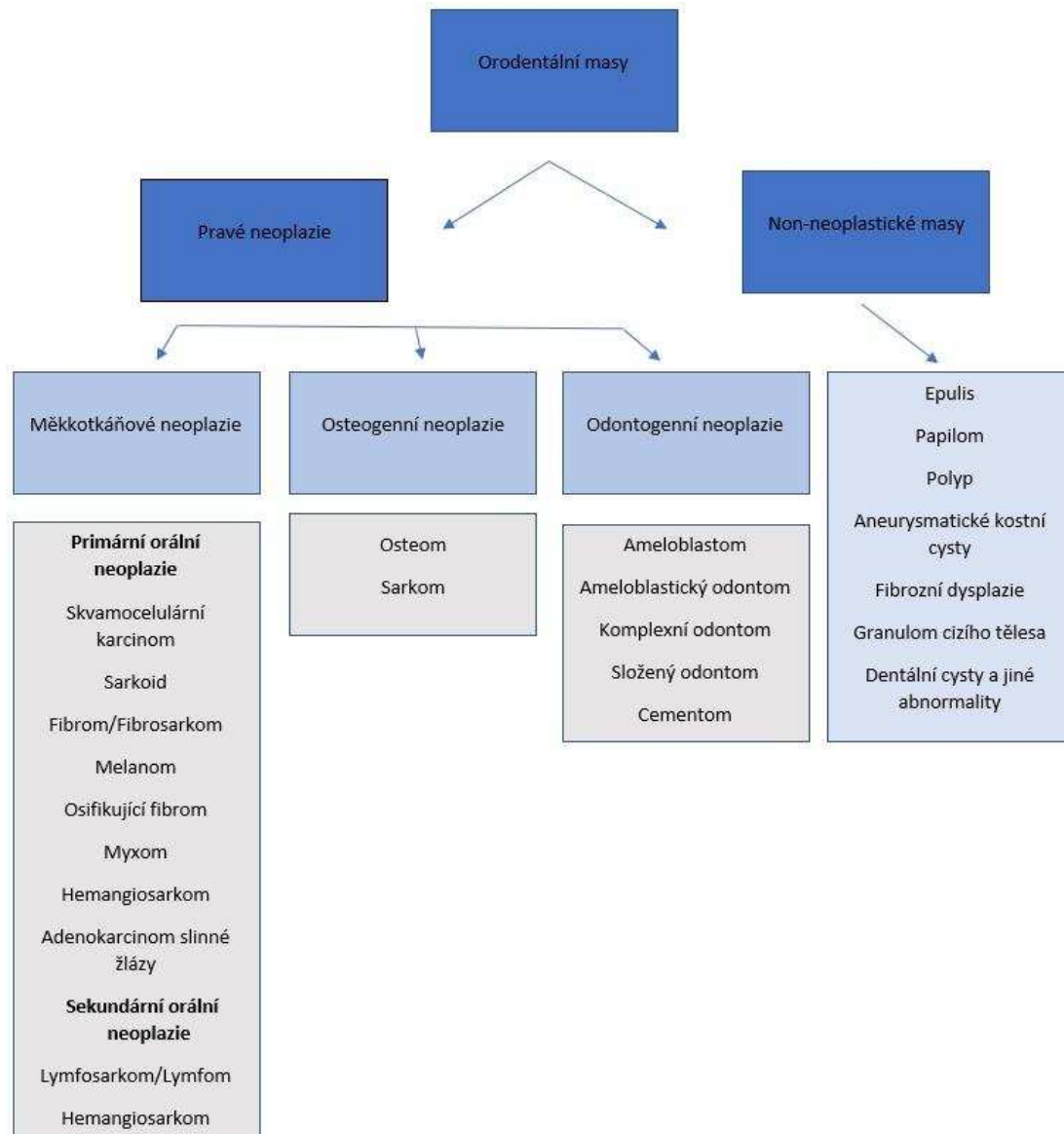


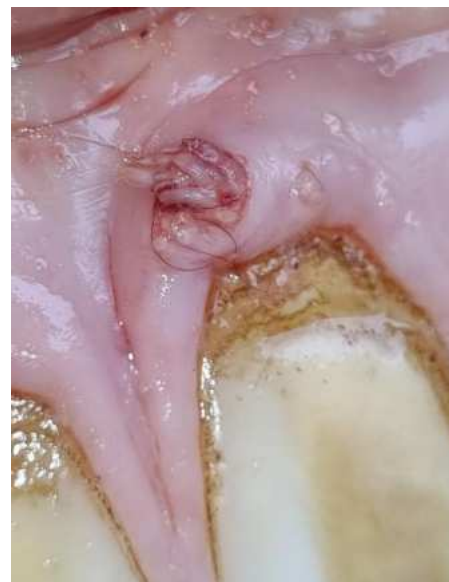Schéma 1.: Rozdělení orodentálních mas 1

Původní tkáň, lokalizace nádoru, rozsah sekundárního postižení tkání a klinické a patologické chování nádoru mají nevyhnutelně zásadní vliv na proveditelnost a volbu léčby, stejně jako na prognózu koně.

Když se vyskytnou orodentální novotvary, bývají často klinicky významné a v mnoha případech mohou být život ohrožující. Zatímco některé takové nádory jsou rychle rozpoznány, většina nikoliv; často jsou hlavní příčinou předložení koně sekundární změny, jako je ztráta hmotnosti nebo potíže s příjmem potravy (dysmastie). I ti nejpozornější majitelé si nemusí včas všimnout ústních lézí, a tak jsou mnohé nádory přítomny v pokročilém stádiu, když jsou poprvé diagnostikovány. To činí obecnou diagnostiku neoplazie relativně jednoduchou, ale v mnoha případech spíše zklamáním, protože možnosti léčby jsou v této fázi silně omezené. Navíc vzhledem k tomu, že hrubý vzhled mnoha neoplastických útvarů v raných i pokročilých stádiích může být podobný, je definitivní diagnóza nevyhnutelně závislá na histologickém vyšetření.

Orální nádory jsou prakticky rozděleny do tří skupin:

1. Primární nádory (pocházející z dentální tkáně, měkkých tkání nebo kosti)
2. Sekundární nádory (pocházející z jiných než orodentálních tkání)
3. Nádory okolních struktur a souvisejících orgánů, které invadují do orální dutiny nebo jejích přidružených struktur



Obrázek 23 – Papilom

Sekundární nádory s primárními lézemi mimo dutinu ústní a nádory, které invadují ústní dutinu z přilehlých struktur, jako je kůže, paranasální dutiny a nosní dutina, musí být zohledněny při vyšetřování ústní dutiny. Identifikace původu může být diagnosticky užitečná. Například destruktivní nasální adenokarcinom může invadovat tvrdé patro, vytvářet oronasální píštěl a způsobovat destrukci parodontu.

Přidanou komplikací je, že některé nenádorové masy, jako je epulis, gingivální hyperplazie, granulační tkáň a hamartom, mohou vyvolat klinické podezření na neoplazii. Ve skutečnosti některé masy vykazují histologické rysy, které podporují diagnózu neoplazie, ale ve

skutečnosti nejsou nádorové. Mezi tyto stavy patří papilom, epulis, polyp, aneurysmální kostní cysta, fibrozní dysplazie/metaplazie. Přehledné rozdělení viz schéma 1.

Existují také některé cystické dentigenózní poruchy, které mohou být snadno zaměněny za neoplazii.

Histologické potvrzení přesné povahy orálních neoplazií může být obtížné z několika důvodů. Jak nádory měkkých tkání, tak osteogenní a odontogenní nádory mohou být komplikovány současnou, dlouhodobou infekcí nebo proliferací granulační tkáně, která může zakrýt skutečnou povahu primární léze. Za druhé, některé nádory tvrdé tkáně dutiny ústní mohou být extrémně obtížné pro získání biopsiátu. Poměrně variabilní klasifikace orálních lézí také ztěžuje počáteční hodnocení nádorů. Některé nádory spadají do skupiny nediferencovaných nebo neklasifikovatelných myxomů/nádorů vřetenovitých buněk, které mají špatně definované histologické charakteristiky a variabilní klinické rysy. Variabilita v klasifikaci nádorů u koní činí specifickou diagnózu mnoha klinicky zjevně neoplastických onemocnění obtížnou a je dále ovlivněna proměnlivým výkladem různých patologů. Nádory ústní dutiny a zubů jsou relativně vzácné.

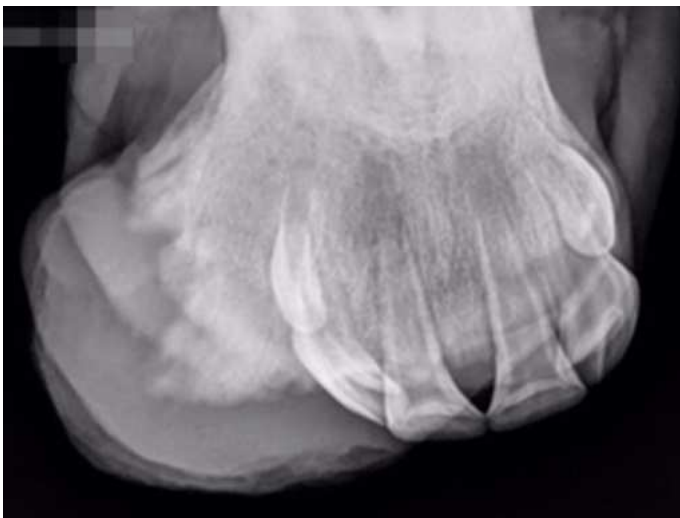Některé orální neoplazie jsou velmi destruktivní, a proto mohou vést k rozsáhlým sekundárním změnám, které jsou více patrné než samotný základní stav. Neoplastická tkáň je také náchylnější k infekcím a poraněním.

Existuje jen málo patologických znaků, které by byly jednoznačně charakteristické pro konkrétní typ nádoru, kromě výrazného vizuálního vzhledu některých konkrétních stavů. Obecné příznaky, které se objevují při představení případu, a které bývají často v raných stádiích subtilní, zahrnují:

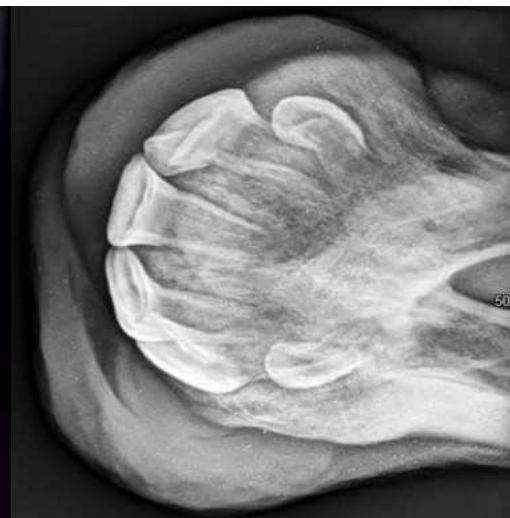
1. Vizuálně viditelný vzhled abnormální masy tkáně či sekundární anatomické změny způsobené proliferací nebo destrukcí tkáně v orální dutině nebo v přilehlých strukturách, jako jsou tváře, nosní dutina a paranasální dutiny.
2. Krvácení z úst (projevené jako hemosalivace nebo meléna)
3. Dysfágie / dysmastie
4. Ztráta hmotnosti
5. Opakující se horečka a deprese
6. Halitóza

Equinní juvenilní osifikující fibrom

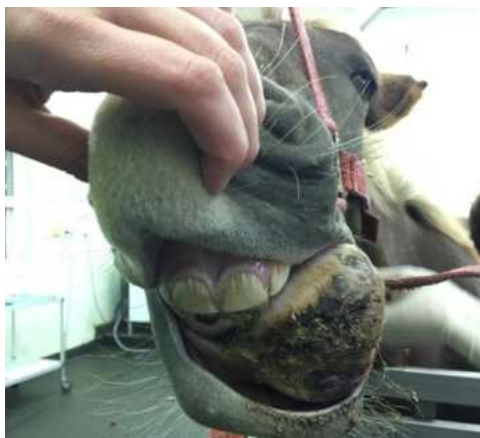Jedná se o rychle rostoucí fibro-osseózní nádor hlavy, který se může vyskytovat u velmi mladých koní (od narození do 12 měsíců věku). Tyto nádory mají sklon k rostrální části mandibuly, ale mohou se objevit i na jiných místech, jako jsou paranasální dutiny a nosní dutina, což může vést k abnormálnímu respiračnímu stridoru. Rentgenograficky může nádor vypadat jako denzní, kostnatá hmota a může zahrnovat lytické změny kořenů souvisejících zubů. Úspěšné kazuistiky o léčbě equinního juvenilního osifikujícího fibromu zahrnují chirurgickou resekci, systémové a lokální injekce cisplatiny, radioterapii a rostrální mandibulektomii. Neúplná chirurgická resekce je klíčovým faktorem v místní recidivě nádoru. Diferenciální diagnózy pro equinní juvenilní osifikující fibrom zahrnují osteom, fibrózní dysplazii, osteosarkom a fib rózni osteodystrofii.



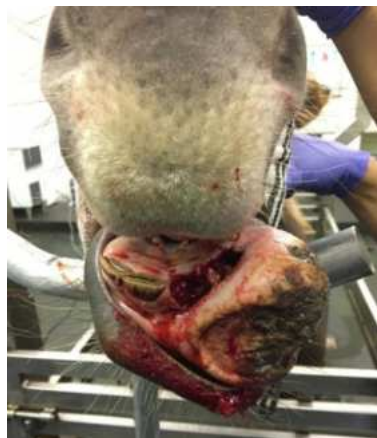Obrázek 24 - 1,5 roku - juvenilní osifikující fibrom mandibuly



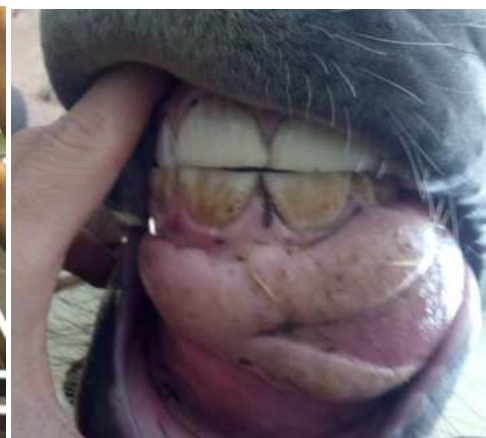
Obrázek 25 - 1,5 roku - juvenilní osifikující fibrom mandibuly



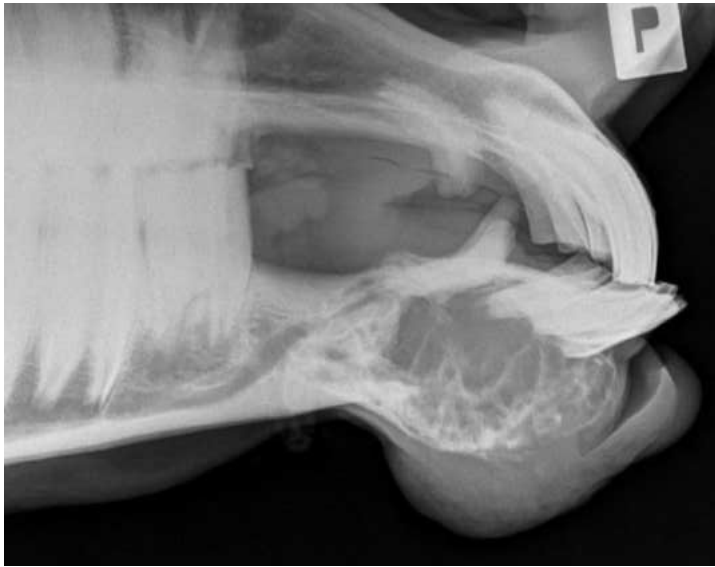Obrázek 26 - Juvenilní osifikující fibrom



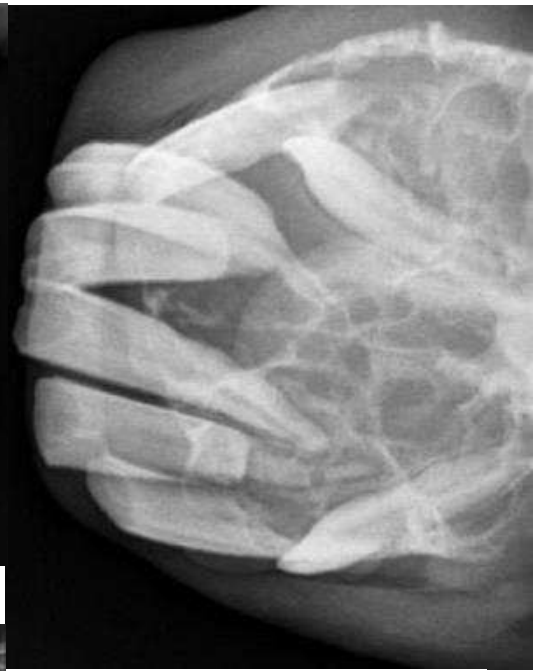Obrázek 27 - Juvenilní osifikující fibrom



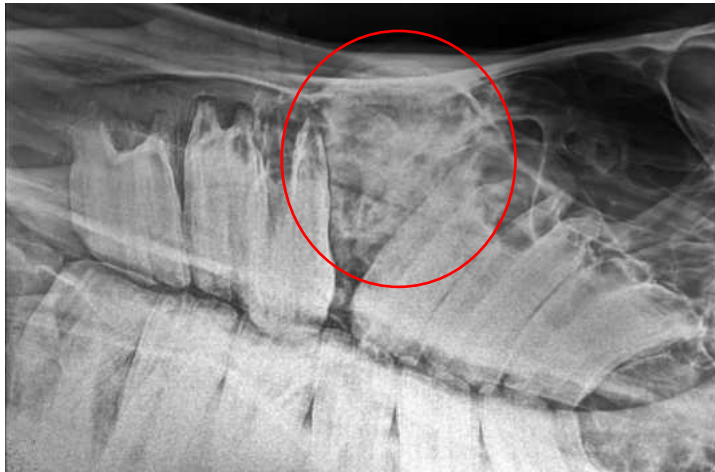Obrázek 28 - Juvenilní osifikující fibrom



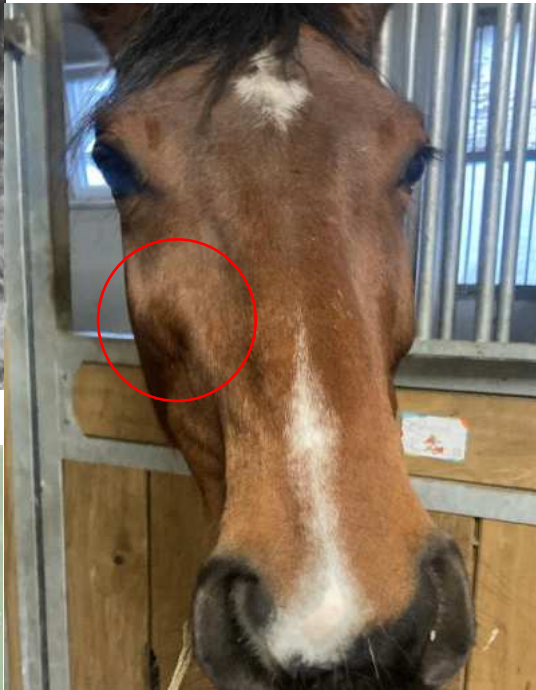Obrázek 29 - 9 let, fibrosarkom mandibuly, sekundárně vzniklý předkus



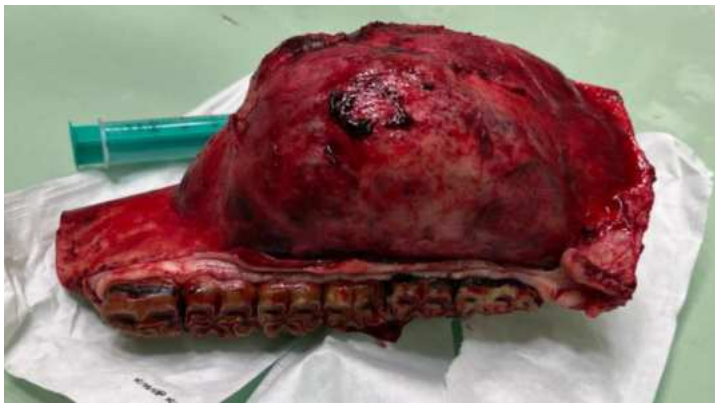Obrázek 30 - 9 let, fibrosarkom mandibuly



Obrázek 31 - 9 let, sarkom maxily



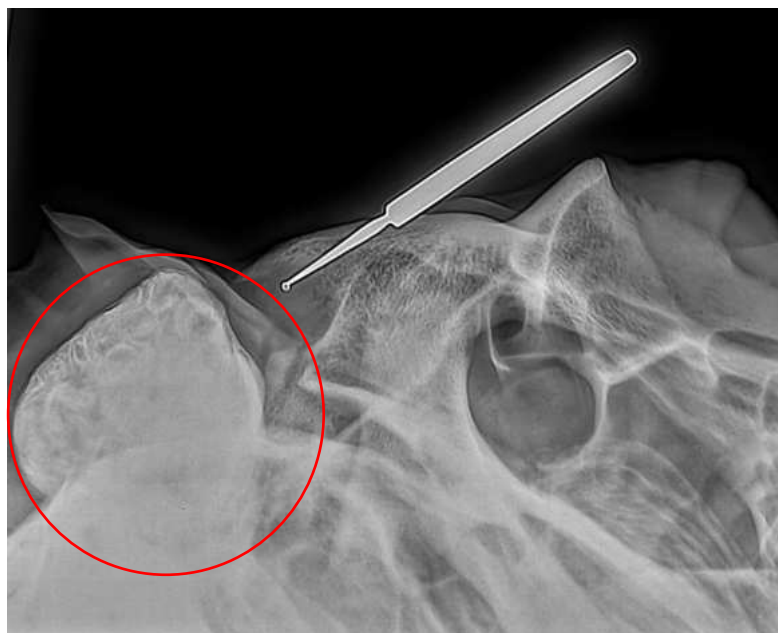
Obrázek 32 - 9 let, sarkom maxily



Obrázek 33 - Hemimandibulektomie - fibrosarkom

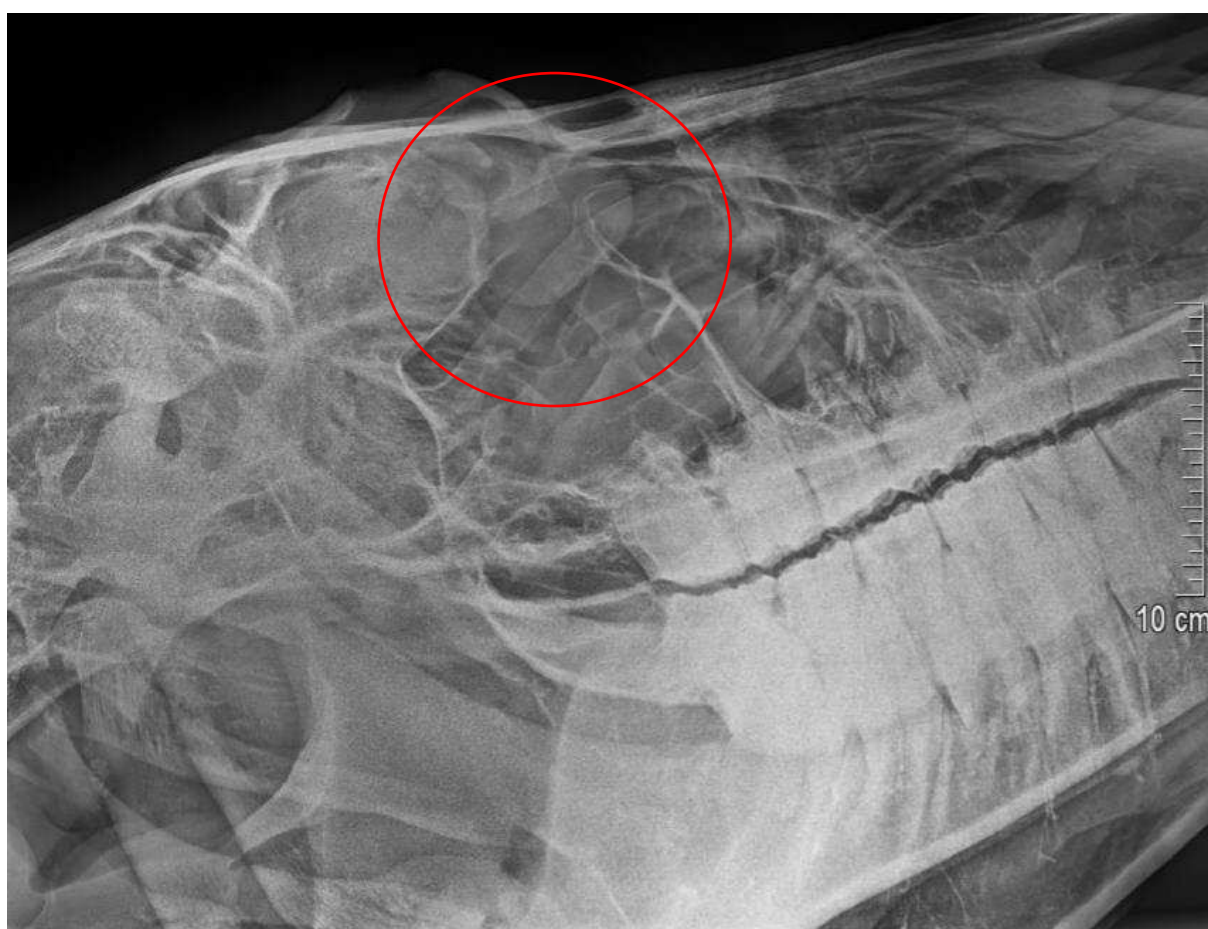
Dentigenózní cysty

Tvorba zubů a jejich umístění závisí na embryonálních interakcích mezi ektodermem prvního branchiálního oblouku a migrací ektomezenchymálních buněk, vyvíjejících se z neurální lišty. Heterotopní polyodontie byla definována jako extra zub umístěný odděleně od dentálních arkád. Jedním příkladem je dentigenózní cysta, který se vyvíjí uvnitř cysty vystlané epitelem blízko baze ucha u mladých koní. Když se dentigenózní cysta vyskytne, vyvíjí se z nesprávně umístěného zubního základu prvního branchiálního oblouku, který se abnormálně nachází v oblasti ucha. Zubní struktury obsažené uvnitř cysty mohou být volně připojeny nebo pevně přilnuty k podkladové kosti, cystické zvětšení obsahuje píštěl, která se otevírá podél okraje ušního boltce. Ektopické zubní cysty se také vyskytující intrakraniálně, intranasálně a v paranazálních dutinách. Další termíny v literatuře uvádí pro pojmenování „ear tooth“ zahrnují dentigenózní cystu, aurální píštěl a temporální teratom. Tyto typy cyst lze identifikovat u mladých hříbat, avšak mohou být rozpoznány až v pozdějším věku a občasně se vyskytují bilaterálně. Rentgenografie může pomoci potvrdit diagnózu, ale malé ektopické zuby nemusí být patrné. CT nebo magnetická rezonance mohou umožnit podrobnější posouzení blízkosti důležitých struktur před chirurgickou intervencí. Kompletní chirurgické odstranění je kurativní, ale častými komplikacemi zákroku jsou přetrvávající krvácení, infekci, neúplné odstranění cysty, poškození ucha, dehiscenci, poškození aurikulopalpebrálních nervů.



Obrázek 34 - 15 let, dentigenózní cysta s drenážním traktem u ucha koně

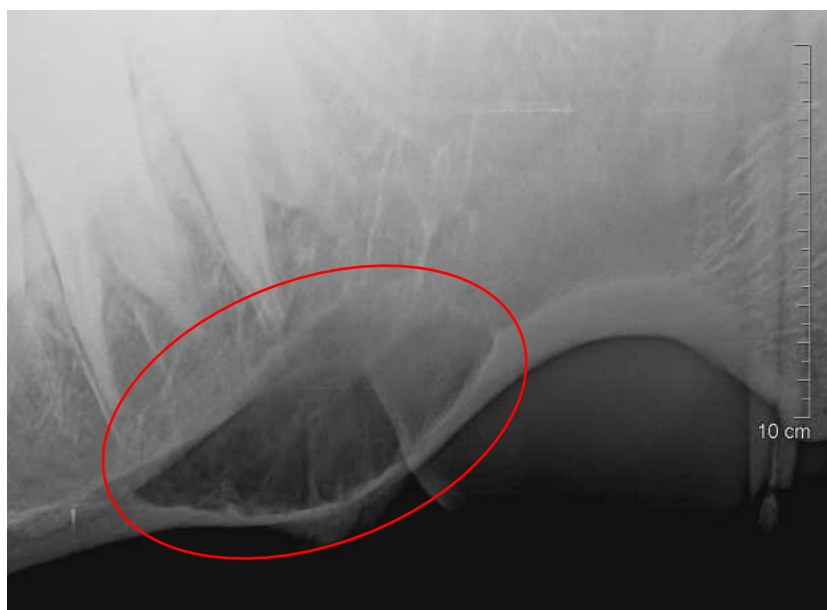Cysty paranasální dutin se mohou vyvinout v kterékoli z paranasálních dutin a mohou se rozšířit do nosních průchodů. Cysty, které mohou postihnout koně jakéhokoli věku, mají nejasnou příčinu a obvykle se skládají z dutin vystlaných epitelem či naplněných tekutinou. Klinické příznaky zahrnují edém hlavy, při perkuzi můžeme slyšet tupý zvuk, je přítomný výtok z nozder a dušnost. Jak cysta v sinu roste, dochází k deformaci lebky a může ovlivnit vyvíjející se zubní základy permanentního chrupu. Endoskopie horních cest dýchacích běžně odhaluje zúžení nosního průchodu, a v některých případech může být cystická struktura viditelná v nosní dutině. Punkcí postiženého sinu obvykle získáme viskózní tekutinu (čirou až jantarovou barvu), cytologie může odhalit velké množství erytrocytů a leukocytů. Radiografie a CT jsou užitečné pro stanovení závažnosti a rozsahu cystických lézí. Sinoskopie může být využita k identifikaci cyst, ale může být limitována distenzí a deformací sinu. Terapie cyst paranasálních dutin zahrnuje chirurgické odstranění cystických struktur. Pooperační zlepšení obstrukce nosu a deformity hlavy se s větší pravděpodobností vyskytuje u mladých, rostoucích koní.



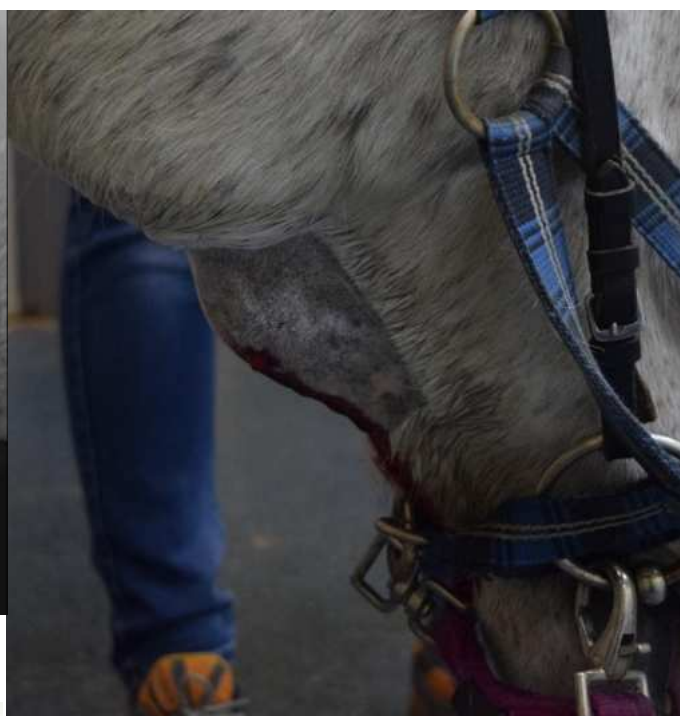Obrázek 35 - Cysta maxilárního sinu

Epidermální inkluzní cysta (aterom) je sférická cysta vystlaná epitelem, která se vyskytuje mezi pokožkou a sliznicí v dorsolaterální části nosního divertikula (slepé nozdry). Obsah cysty tvoří keratinizované a nekeratinizované dlaždicové epitelové buňky spolu s keratinovými zbytky. Tyto cysty mají průměr od 3 do 5 cm, obvykle se vyskytují unilaterálně a zřídka ovlivňují dýchání. Odstranění cysty s dobrým kosmetickým výsledkem bylo dosaženo chirurgickou extirpací, ventrálním drénováním, cysty a odstraněním výstelky a aplikací intralesionálně formaldehydu.

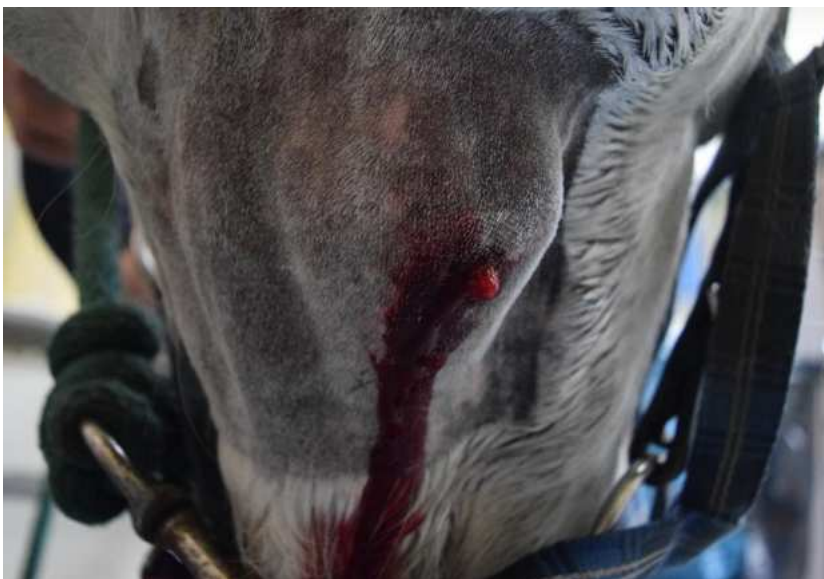Mandibulární aneurysmatické kostní cysty jsou vzácné, ale mohou se vyskytovat u mladých koní jako šířící se otok dolní čelisti. Radiograficky se aneurysmatická kostní cysta jeví jako komplexní, multilokulární struktura s tenkým okrajem kosti kolem periferie. Progresivní destrukce kosti a podpůrných struktur zubů může vést k výrazné bolestivosti a patologické fraktuře mandibuly.




Obrázek 36 - Aneurysmální kostní cysta hemimandibuly



Obrázek 37 - Otok mandibuly



Obrázek 38 - Drenáž cysty



Obrázek 39 - obsah cysty

Tabulka 1.: Shrnutí charakteristik odontogenních nádorů koní

Typ nádoru	Věková skupina	Klinické chování	Nejlépeší možnost léčby	Prognóza
Ameloblastom	Široký rozsah	Benigní/ lokálně invazivní	Chirurgická excize/ hemimandibulektomie ± radioterapie	Střední-dobrá; problémy s příjmem krmiva mohou být závažné
Ameloblastický odontom	< 3	Benigní/ lokálně invazivní	Chirurgická excize/ hemimandibulektomie ± radioterapie	Střední-dobrá; problémy s příjmem krmiva mohou být závažné
Cementom	Nástup nejistý	Benigní	Chirurgická excize	Dobrá
Kompozitní odontom	< 5	Benigní malformace	Chirurgická excize	Střední (pokud je odstranění možné)
Cysty	Různé	Benigní	Chirurgická excize	Střední (pokud je odstranění možné)

Tabulka 2.: Shrnutí klinických znaků některých měkkotkáňových orálních nádorů koní

Typ nádoru	Věková skupina	Klinické chování	Možnosti léčby	Prognóza
Skvamocelulární karcinom	5 - 14 let	Benigní, ale může být destruktivní	Radioterapie; cisplatina; chirurgická excize	Opatrná
Sarkoid	Všechny věkové skupiny	Lokálně invazivní. Pouze maligní formy mohou být velmi agresivní	Radioterapie; cisplatina; chirurgická excize (nodulární typ)	Velmi opatrná
Melanom	> 7 let (bělouši nejčastěji)	Nízký	Benigní, chirurgické odstranění	Střední, některé mohou být maligní
Orální papilom	< 2 - 3 roky	Benigní	Ponechání/Chirurgická excize	Dobrá, ale některé mohou přetrvávat
Epulis	> 10 let	Benigní	Zubní hygienu/odstraňování zubního kamene	Dobrá
Adenokarcinom slinné žlázy	> 10 let	Maligní	Radioterapie	Infaustní
Juvenilní osifikující fibrom	2 měsíce - 2 roky	Benigní	Chirurgická excize	Střední-dobrá

Juvenilní koně od 1 do 5 let

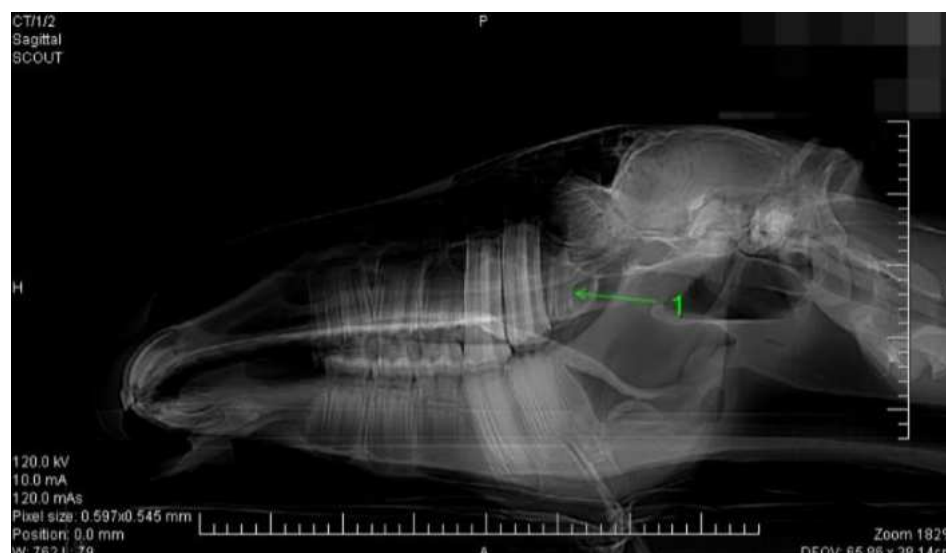
Vyšetření

U všech případů dentálního vyšetření začíná vizuálním zhodnocením a palpací hlavy koně. Kontroluje se osvalení, uši, oční důlky, bulby, oční víčka, obličejové kosti a nosní otvory na symetrii. Příčiny obličejové asymetrie mohou zahrnovat:

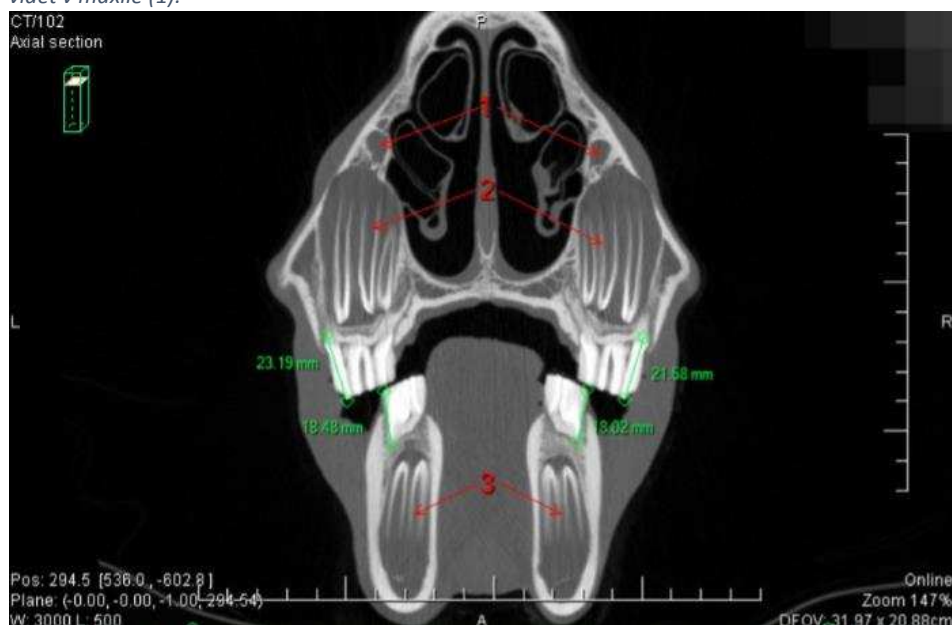
- Kraniofaciální deformity
- Atrofie svalů
- Neurologická onemocnění
- Kostní deprese lebky
- Hypertrofie měkkých tkání
- Hypertrofie kostí

V některých případech může být indikováno podrobnější diagnostické vyšetření asymetrie hlavy. U koní ve věku od 1 do 5 let eruptuje postupně 24 trvalých molárů a 12 řezáků, což vede k vypadávání deciduálních zubů. Cílem orálního vyšetření během tohoto období je posouzení správné erupce zubů, vyhodnocení skusu, identifikace zdrojů bolesti a vyšetření měkkých tkání ústní dutiny (tváře, jazyk, rty, patro) na přítomnost problémů jako jsou krvácení, eroze či neoplastické změny. Parodont a endodontické struktury zubů by měly být také hodnoceny. Pro vizualizaci dásní a skusového povrchu molárů je nezbytné použít zubní zrcátko či intraorální endoskop. Při zjištění ústupu dásní nebo akumulace krmiva v parodontálních kapsách je třeba oblast vypláchnout. To usnadní hodnocení dásní, dále je vhodné použít parodontální sondu k měření hloubky kapsy. Normální hloubka gingiválního sulku u řezáků by měla být méně než 3 mm a u molárů méně než 5 mm. Na skusovém povrchu korunky se expozice nekrotické pulpy projevuje jako tmavá až černě zbarvená oblast sekundárního dentinu. Důkladnější vyšetření pomocí zrcátka nebo endoskopu obvykle odhalí zadržovaný krmný materiál uvnitř nekrotického pulpu. Pokud defekt okluzní plochy komunikuje s apikální částí dřeňového kanálu, může dojít k periapikální infekci. Zhodnocení rentgenologických snímků je často opodstatněné v případě zjištění parodontálního onemocnění či přítomnosti odhalení nekrotické pulpy, aby se vyhodnotil klinický stav zubu, okolní kosti a periapikální oblasti.

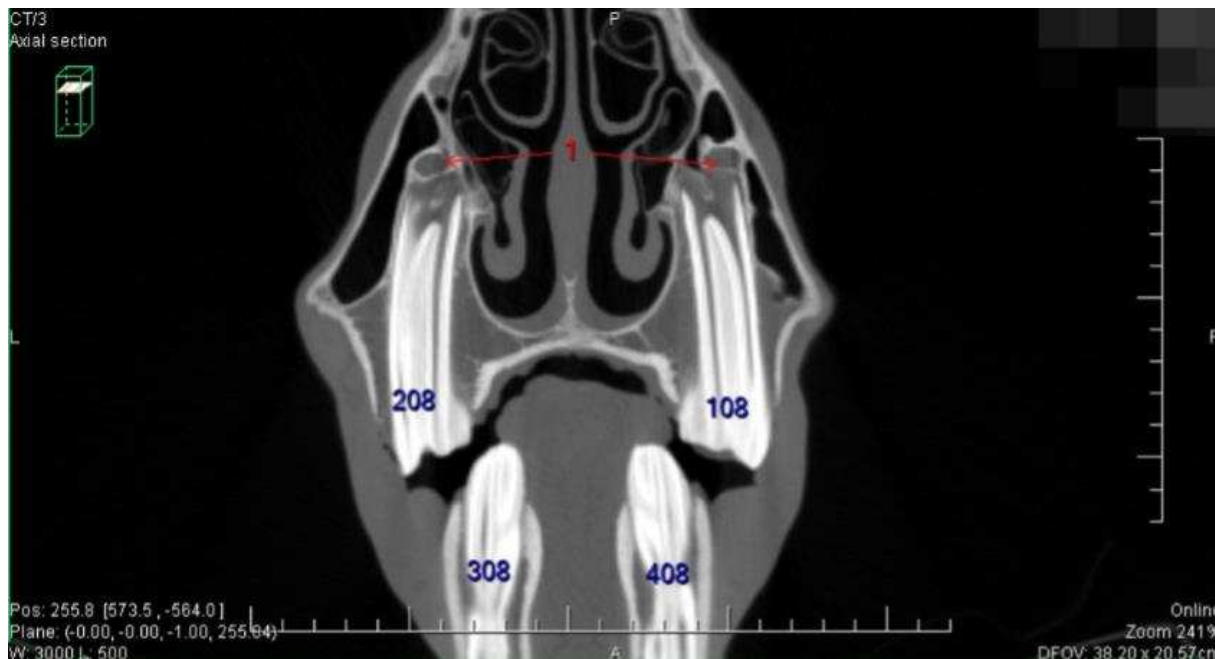
Mladí koně obvykle tolerují orální vyšetření dobře. Pro důkladné vizuální a palpačním vyšetření ústní dutiny je nezbytné použití zubního spekula na celou čelist a intenzivního světelného zdroje. Protokoly sedace se mohou lišit, ale adekvátní sedace a analgezie pro primární dentální zákroky u mladých koní lze obvykle dosáhnout intravenózním podáním $\alpha 2$ agonistů (např. detomidin v dávce 0,01–0,02 mg/kg IV) v kombinaci s opioidy (např. butorfanol v dávce 0,01–0,02 mg/kg IV). Po sedaci a propláchnutí úst by měla být hlava podporována na odpovídající výšce.



Obrázek 40 - Latero-laterální topogram 2-leté klisny zobrazuje 3 premoláry v maxile i mandibule s mléčnými korunkami. První dva moláry již eruptovaly. Předformovaný 3. maxilární molár je vidět v maxile (1).



Obrázek 41 - Axilární řez téhož koně pořízený na úrovni Triadan 08 zobrazuje mléčné korunky, které mají délku přibližně 2 cm. Je vidět těsné spojení canalis infraorbitalis (1) s předčasně vzniklými permanentními premoláry (2), které vyplňují celý maxilární sinus.



Obrázek 42 Axilární řez 4-letého hřebce pořízený na úrovni Triadan 08 zobrazuje dlouhé rezervní korunky premolárů v maxile, které jsou stále v kontaktu s canalis infraorbitalis a z větší části vyplňují maxilární sinus (1).

Management ostrých hran

Eroze sliznice tváře způsobená ostrými hranami zubní skloviny se vyskytuje častěji u mladých koní. Bukální prostor v oblasti horních molárů a premolárů je na kaudální části orální dutiny velmi úzký, což způsobuje, že tváře jsou v blízkosti ostrých hran zubů; v důsledku toho lze ostré sklovinné hrany palpativně umístit na vnější stranu tváří podél bukálního okraje horních molárů a premolárů. Pokud se na tvář vyvíjí mírný tlak přes ostré sklovinné hrany kaudálně umístěných molárů, kůň obvykle začne otevírat tlamu a házet hlavou. Ostré hrany na lingvální straně mandibulárních premolárů a molárů mohou také dráždit či způsobovat eroze jazyka. Ostré výčnělky, jako jsou ty na mediální části maxilárních premolárů nebo na distálním aspektu posledních dolních molárů, mohou traumatizovat bukální sliznici a jsou spojeny s problémy při žvýkání a abnormálním držení hlavy. Ostré zubní hroty vyžadují zbrusnění na bukální straně maxilárních molárů a na lingvální straně mandibulárních molárů pomocí ručních rašplí či motorových zubních brusek. Úzký ústní otvor koně, velký jazyk a úzký bukální prostor často znesnadňují ošetření. Vysoké příčné hrany musí být zkráceny na přirozenou délku pomocí zubní brusky, přičemž je třeba dávat pozor, abychom nezbrousili příčné hrany či nezasáhli dřeňové kanálky.

U mladých koní jsou sklovinné hrany často ostré, snadno a rychle jsou odstraněny zbrusněním, ve srovnání s dospělými koňmi. Je důležité pečlivě palpativně zkoumat kvadranty maxilárních a mandibulárních premolárů a molárů, aby se ověřilo, že se zbrusnění úspěšně

odstranily ostré hrany a háčky. Při broušení zubů mladých koní je třeba dbát na to, abychom nepoškodili sliznici umístěnou nad erupujícími kaudálními permanentními moláry. Mladí koně by měli být opakovaně vyšetřováni každých 6 až 12 měsíců.

Management vlčích zubů

Vlčí zuby (Triadan 05) jsou rudimentární první premoláry, které erupují těsně před druhými premoláry. Většina vlčích zubů nezpůsobuje koním žádné problémy a často se vypadávají během erupce trvalých druhých premolárů (Triadan 06). Volné, vychýlené, zvětšené či zlomené vlčí zuby jsou potenciálně problematické pro koně při práci s udidlem. Mandibulární vlčí zuby jsou považovány za zdroj diskomfortu u koní projevujících problémy s udidlem. V případě indikace extrakce vlčího zubu, zákrok je proveden u stojících, sedovaných koní za použitím zubního spekula a lokální anestézie. Po sedaci, je na laterálním aspektu tvrdého patra v úrovni vlčího zubu a také v muko-gingiválním záhybu na bukální straně vlčího zubu vhodná aplikace lokální anestetika. Dáseň je elevována kolem obvodu zubu a pomocí rovného elevátoru je zub uvolněn, poté uchopen kleštěmi k odstranění. Vlčí zuby bývají většinou malé a křehké, ale mohou mít dlouhý a tenký kořen, který je potřeba důkladně uvolnit pomocí separátoru nebo kyrety, při čemž se musí pečlivě odpreparovat dáseň a alveolární kost.

Po zákroku obvykle není potřeba žádná zvláštní péče. Místa extrakce horních vlčích zubů jsou ponechána otevřená pro sekundární hojení a epitelizaci. Místa extrakce dolních vlčích zubů se mohou kontaminovat krmným materiálem; proto se doporučuje denní proplachování

Management deciduálních zubů

Abnormální setrvání zbytků deciduálních zubů (označovaných jako „čepičky“) může nastat u koní ve věku mezi 2 a 4,5 lety. Tyto deciduální zuby běžně vypadávají ve věku 2,5 - 4 let, ale může zde být značná individuální variabilita v čase. Pokud jsou deciduální zuby velmi volné nebo pouze částečně udržovány gingiválním připojením, mohou způsobit krátkodobé diskomfort. Deciduální řezáky mohou selhat v procesu erupce, kdy dochází k prořezávání permanentních řezáků. Pokud deciduální řezák nevypadne správně, permanentní řezák se posune lingválně, což vede k malokluzi trvalého řezákového oblouku. Ve většině případů lze zadržovaný deciduální řezák a zbytek kořene odstranit u stojícího koně v sedaci (např. detomidin 0,01–0,02 mg/kg IV nebo xylazin 0,25–0,50 mg/kg IV v kombinaci s opioidy –

butorfanol 0,01–0,02 mg/kg IV) a infiltraci lokálního anestetika nebo nervového bloku (např. mentální nervový blok pro mandibulární zuby nebo infraorbitální nervový blok pro maxilární zuby). Malý elevátor uvolňuje zub z měkkých tkání. Pokud deciduální řezák při odstraňování praskne, je nutné provést incizi gingivy přes labiální stranu kořene, aby došlo k odhalení a následně odstranění zbytku kořene. Rentgenologie vyšetření je doporučeno pro potvrzení úplného odstranění všech zadržovaných deciduálních zubů. Po odstranění zadržovaných deciduálních řezáku by se měl posunutý permanentní řezák postupně vrátit do správné pozice.

Jak mladý kůň dospívá, korunky deciduálních premolárů se opotřebovávají a kořeny se resorbují, dochází k erupci permanentních zubů. Zůstává tenká část deciduální korunky s štíhlými, ostrými kořenovými výběžky. Jak permanentní zub pokračuje v erupci do dutiny ústní, vytváří se mezi erupčním trvalým zubem a dočasným premolárem malá mezera. Nekróza periodontálních tkání s deciduálním premolárem nastává, když se v tomto prostoru zachytí krmivo a bakterie. V důsledku toho se vyskytují variabilní stupně gingivitidy a halitózy spojené s erupcí permanentních premolárů u mladých koní. Deciduální premoláry, které jsou volné, zlomené nebo se neresorbují správně, mohou způsobovat diskomfort či podráždění. Selhání vypadnutí deciduálního premoláru může být způsobeno abnormalitou nebo předchozím traumatem permanentního zubu pod ním. Vzhledem k tomu, že korunka deciduálních premolárů blízkce připomíná korunku permanentního zubu, může být obtížné určit, zda došlo u deciduálního premoláru k správné výměně či ne. Při vyšetřování nevhodného zadržování deciduálních premolárů může být užitečné rentgenologické zobrazení otevřené dutiny ústní, projekce lateral – oblique. K posouzení dočasného zubu, trvalého zubu, alveolární kosti a sousedních zubů. Na rentgenu lze obvykle identifikovat dočasný premolár jako krátký, tenký zub umístěný nad neprořezaným permanentním premolárem.

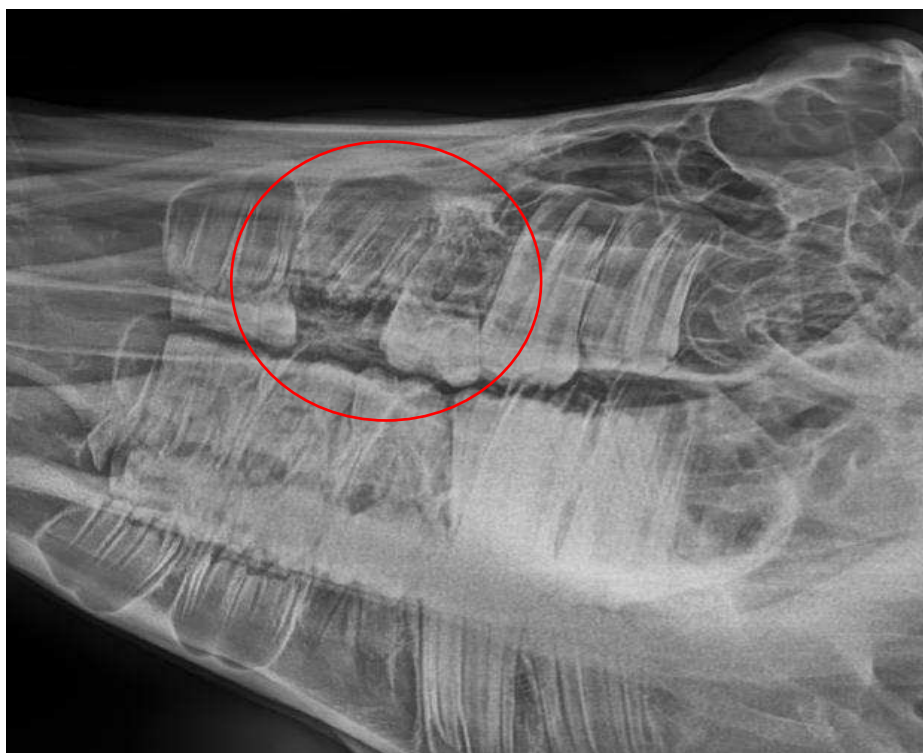Deciduální premoláry mohou být bezpečně extrahovány v případě, že je viditelná hranice mezi deciduálním premolárem a eruptovaným permanentním zubem. Tenký deciduální premolár lze uchopit čtyř břitými kleštěmi a otočit směrem k mediální linii.

Předčasné odstranění deciduálních premolárů může poškodit zásobení krví vyvíjejícího se infundibula permanentního zubu, což může vést k cementární hypoplazii a predisponovat zub k infundibulárnímu kazu a zlomeninám. Při provádění primární zubní péče u mladých koní bychom se měli zaměřovat na přítomnost zlomených zbytků deciduálních premolárů.

Tyto malé zbytky mohou způsobovat značné podráždění sliznice a dásní a byly podezřelé, že interferují s erupcí permanentních zubů. V případě zjištění by být zbytky deciduálních premolárů elevovány a odstraněny.

Extrakce zadržovaných mléčných zubů

Zadržené mléčné zuby, které se nevyjmou přirozeným způsobem, je obvykle nutné odstranit, protože mohou bránit prořezávání permanentních zubů, což vede k nepravidelnostem v okluzi, dislokaci nebo dysplazii zubů, případně k traumatizaci měkkých tkání v ústní dutině. K extrakci zadržovaných řezáků většinou postačí preparace dásně a slabé alveolární kosti pomocí elevátoru (při použití sedace a lokálního znecitlivění). Je však důležité postupovat opatrně, aby nedošlo k poškození periodontu trvalých zubů. Mléčné premoláry je třeba odstranit pouze tehdy, když se vychýlí a začnou traumatizovat mukozu. Příliš brzké odstranění mléčných čepiček by mohlo poškodit nezralou okluzní plochu trvalého zubu, který je pod nimi.



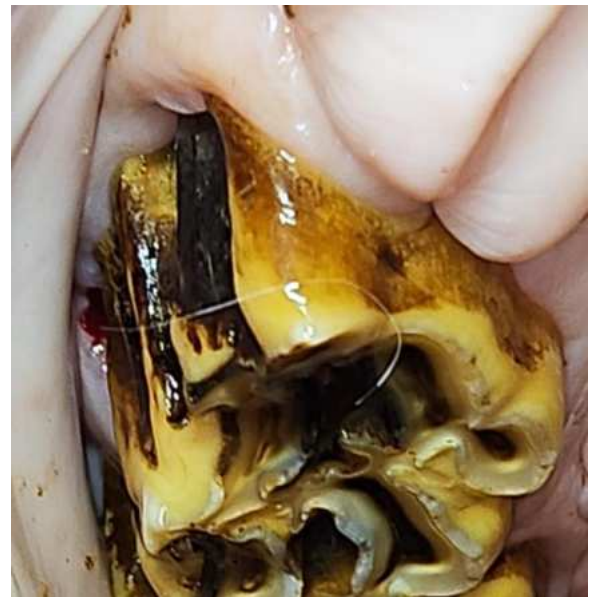Obrázek 43 - 1,5 roku, infekce vyvíjejícího se 107, ztráta mléčné čepičky, infekce zubního primordia

Sekundární záněty vedlejších nosních dutin

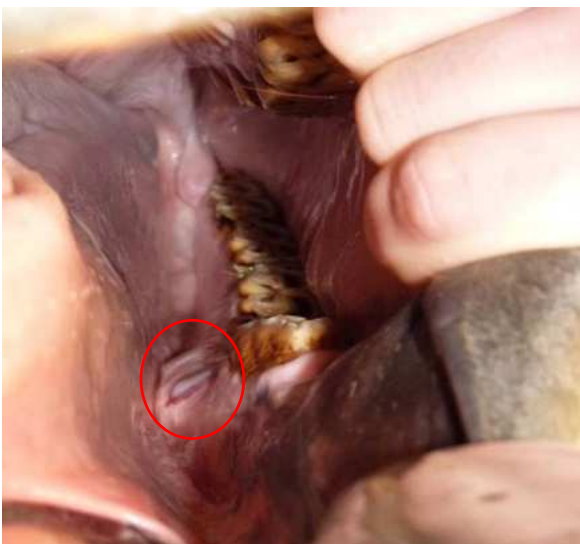
Sekundární infekce vedlejších nosních dutin jsou nejčastěji spojeny s kořeny premolárů a molárů (Triadian 08 - 11), které jsou umístěny v rostrálním či kaudálním kompartmentu maxilárního paranasálního sinu. Zde se může infekce snadno přenést do vedlejší nosní dutiny, především v důsledku periapikálních abscesů na kořenech těchto zubů. K tomu může vést porucha integrity maxilární arkády, která vzniká v důsledku vývojových změn dentice (např. polyodoncie, oligodoncie, diastema, dysplazie či dislokace zubů). Tyto defekty mohou vést k hlubokým infekcím periodontu, které se přenášejí až do vedlejší nosní dutiny, čímž způsobují zánět.

Dalšími příčinami infekcí vedlejších nosních dutin mohou být:

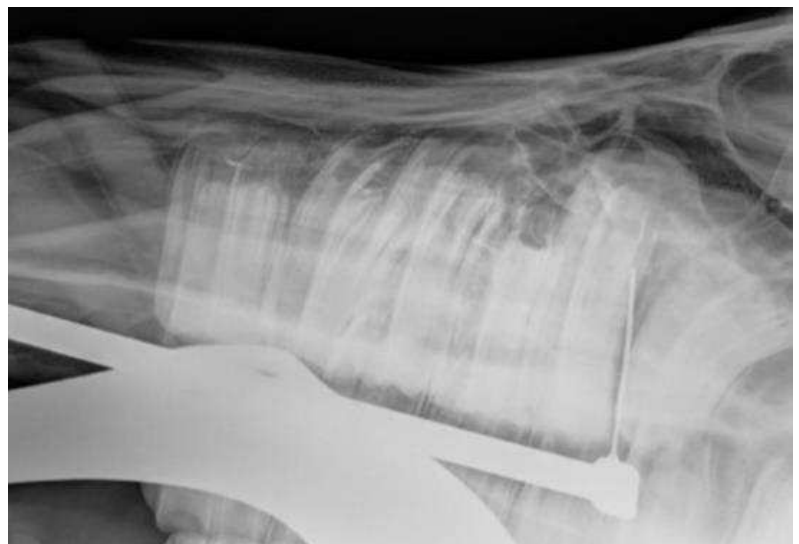- nádory zubů (cysty germinativní zubní tkáň, ameloblastomy, odontoblastomy, cementomy), které mohou způsobit průnik infekce do paranasálních sinů nebo aseptické dráždění sliznice vedlejší nosní dutiny.
- trauma lebky, které mohou vést k frakturám kosti čelní, nosní či čelistí, což umožní průnik infekce do vedlejších nosních dutin



Obrázek 44 - Periapikální absces



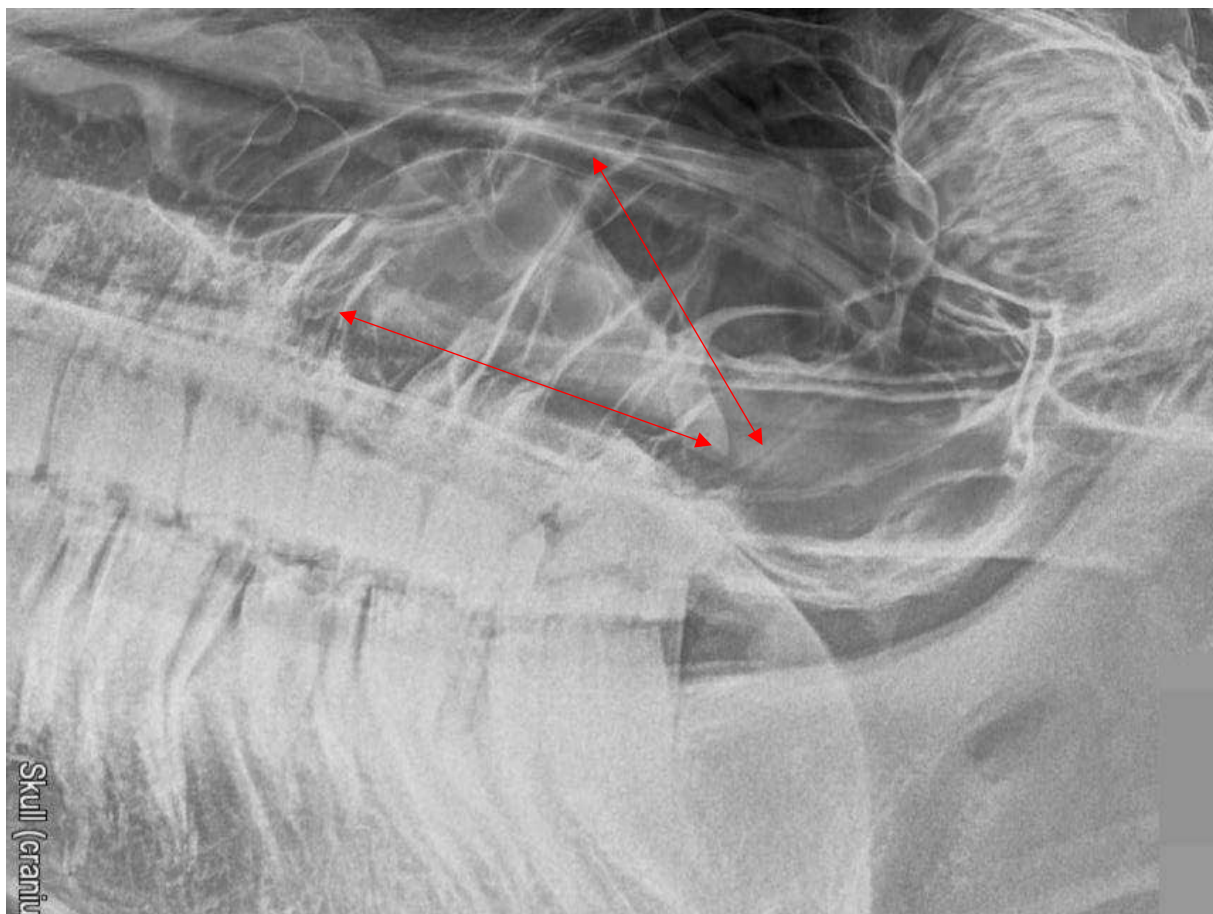
Obrázek 45 - Periapikální absces



Obrázek 46 - Oromaxilární fistula



Videonahrávka - CT
vyšetření, sinusitida



Obrázek 47 - Sinusitida – viditelná hladina empyému v maxilárním sinu

Faciální a mandibulární otoky

Erupční cysty jsou pevné, kostnaté výrůstky, které lze pozorovat u mladých koní na ventrální části mandibuly a na dorso-laterální části maxily. Tyto otoky jsou spojeny s apexem erupčních permanentních premolárů u tříletých a čtyřletých koní. Faciální a mandibulární zvětšení, které je obvykle spojené s erupčními cystami, má tendenci regrese v dalších letech dospívání. Pokud je podezření na zubní retenci, mělo by být provedeno důkladné orální a rentgenografické vyšetření. Při normálním růstu mladého koně může impaktní zub získat prostor pro erupci, jak se čelisti prodlužují; je však také možné, že zadržovaný zub podléhá ankyloze k mandibule a nedojde k erupci.

Krevní infekce dřeně a periapikálních tkání může nastat u mladých koní, což vede k nadměrně velké, teplé a bolestivé erupční cystě či otoku maxily, mandibuly. Pokud je nalezena zvětšená erupční cista, mělo by být provedeno důkladné orální vyšetření za účelem detekce zlomených zubů, retenčních deciduálních premolárů, hlubokých paradontálních onemocnění či otevřený nekrotickým dřeňovým kanálkům. Rentgenologické vyšetření je také nezbytné k posouzení přítomnosti periapikálního onemocnění a k hodnocení zubních a

kostních struktur spojených s otokem. Pokud je identifikována periapikální infekce spojená se zvětšenou erupční cystou, měla by být zvážena extrakce postiženého zubu. V některých případech je však rozumné u mladých koní zahájit konzervativní léčbu periapikální infekce 2–4týdenním cyklem systémových antibiotik.

Příčiny tuhého otoku maxily nebo mandibuly zahrnují také nádory dentálního původu. Tyto typy nádorů jsou vzácné a zahrnují ameloblastom, ameloblastický odontom, ameloblastický karcinom, odontom, komplexní odontom, složený odontom a cementom. Ameloblastom se skládá z odontogenního epitelu a může se objevit v jakémkoli věku. Tyto pomalu progresivní nádory způsobují expanzivní otok čelisti a mohou vést k destrukci kosti a okolních struktur. Ameloblastomy jsou nemetastatické, invazivní a mají cystickou radiografickou podobu, se sférickým nebo multilokulárním tvarem. Odontomy jsou malformace plně diferencovaných zubních tkání, které mohou vznikat na maxile nebo mandibule. Tyto nádory způsobují kostní deformaci a otok v čelisti mladých koní a mohou být klasifikovány jako složený odontom nebo komplexní odontom, v závislosti na histologické organizaci zubních tkání. Složený odontom a komplexní odontom se na rentgenologických snímcích obvykle objevují jako dobře ohraničené, kostnaté masy postihující mandibulu nebo maxilu. Odstranění postižených tkání je terapií koní s odontomem a prognóza je dobrá při úplné excizi.

Trauma

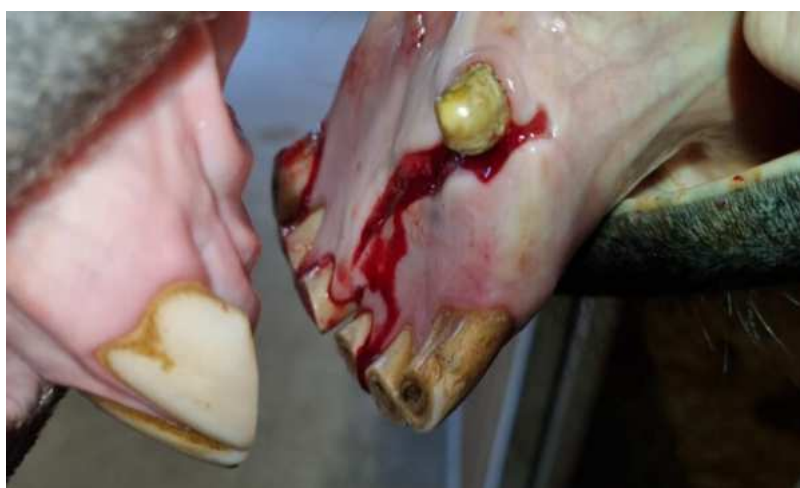Mladí koně často utrpí trauma v incisivní oblasti premaxily nebo mandibuly, což vede k frakturám kostí, avulzím a zlomeninám zubů, stejně jako k poškození dásní a vyvíjejících se trvalých zubních zárodků. Rentgenologické vyšetření je nezbytné nejen k poskytnutí informací o zranění v souvislosti se zuby, ale i zvolení terapie. Další diagnostickou metodou je CT, které poskytuje vynikající informace ohledně managementu kraniofaciálních zlomenin. Některé fraktury maxily, mandibuly, které jsou jednostranné a stabilní, mohou být řešeny konzervativně.

Klinické příznaky spojené s úrazy v incisivní oblasti mohou být minimální. Fraktury v této oblasti by měly být ošetřeny dostatečnou laváží, pečlivě očištěné od zbytků krmiva, sražené krve, fragmentů kostí a uvolněné zuby by měly být pečlivě odstraněny. Při debridementu je třeba postupovat opatrně, aby nedošlo k poškození struktur permanentních zubů. Avulzované incisivní zuby a fraktury incisivní kosti, mandibulární symfýzy a premaxily mohou

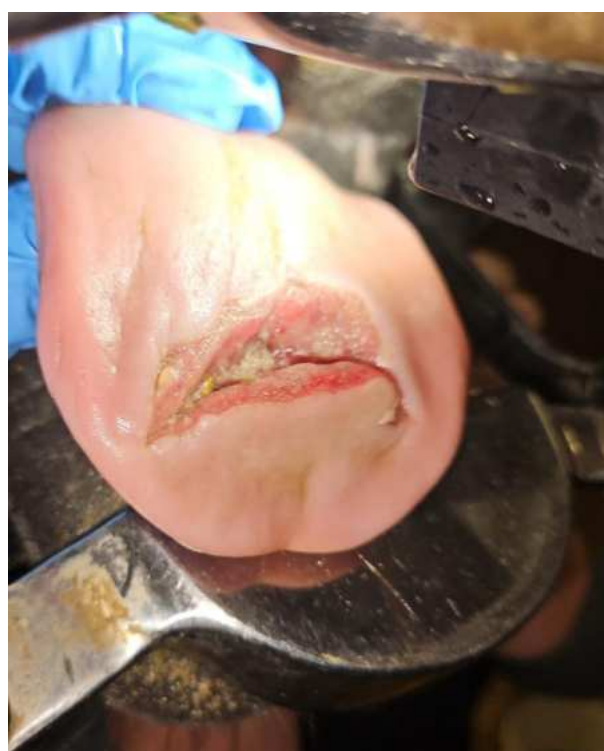být stabilizovány pomocí cerklážního drátu při ošetření na stojícím koni, za použití sedace, lokálního nervového bloku či v celkové anestezii.

Fraktury mandibuly jsou důležitou diferenciální diagnózou u koní s dysfagií a nadměrným otokem čelisti. Fraktury procházející interdentálním prostorem mandibuly mohou být bilaterální a nestabilní. Techniky stabilizace fraktur mandibuly v interdentálním prostoru zahrnují cerklážování, intraorální akrylové dlahování, šrouby a externí fixátory. Fraktury zahrnující tělo mandibuly bývají obvykle jednostranné a stabilizovány do určité míry opačnou intaktní mandibulou. Některé fraktury maxily nebo mandibuly mohou zahrnovat jeden nebo více molárů, a poškození vyvíjejících se permanentních zubních zárodků může potenciálně vést k abnormalitám dentice později.

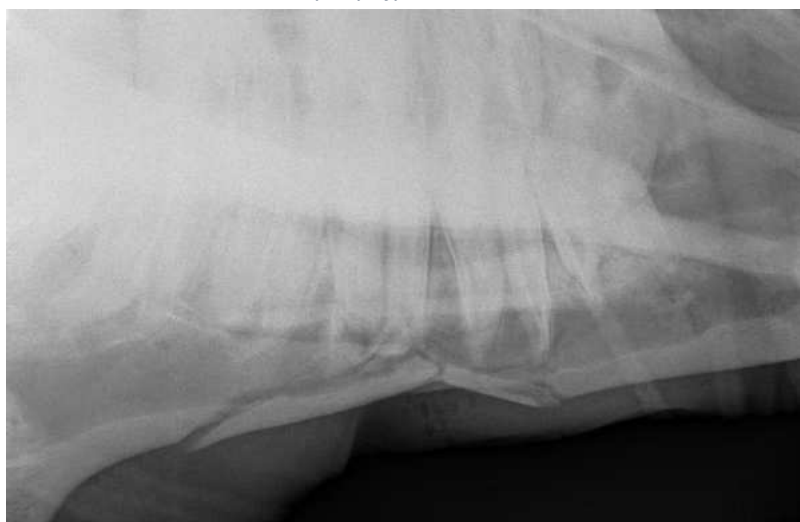Trauma hlavy může také potenciálně způsobit poškození měkkých tkání obličeje, pysků, jazyku a tváří. Čerstvé, minimálně kontaminované rány na hlavě jsou ideální pro možnost primárního hojení za použití sedace ve stoje a lokální anestézie.



Obrázek 48 - Fraktura mandibuly v symfýze v důsledku trauma



Obrázek 49 - Trauma jazyku



Obrázek 50 - Fraktura mandibuly následkem trauma

Geriatrický kůň

Zajištění ústního komfortu a maximalizace žvýkací schopnosti jsou základními pilíři geriatrické stomatologické terapie. Změny v normální dentální anatomii koní s věkem vedou k výskytu specifických zubních onemocnění u geriatrických koní. Nárůst zubních onemocnění během života koní často vede k pokročilým zubním onemocněním u starších jedinců. Přístup k léčbě specifických zubních onemocnění musí být přizpůsoben starším koním, aby kompenzoval snížení rezervní korunky a okluzní plochy. Starší pacienti často vyžadují dlouhodobé změny v krmném managementu k účinnému zvládnutí zubních onemocnění.

Přirozený proces stárnutí zubů koní přispívá k většině zubních onemocnění pozorovaných u geriatrických koňovitých. Klíčovým prvkem stárnutí zubů koní je, že jsou hypselodontní (dlouhé korunky) a mají konečnou délku. Tento vývoj zubu jim umožňuje se vyrovnat s vysokou úrovní opotřebení spojenou s prodlouženým (tj. až 18 hodin denně) žvýkáním jejich tvrdé a vláknité stravy. Různé faktory, jako je management a typ diety, mohou ovlivnit rychlost opotřebení zubů a urychlit věkem podmíněné změny.

Oslabení síly skloviny a infolding skloviny apikálně znamená, že je méně skloviny vystaveno na okluzní ploše, jak dochází k opotřebování zubů. Což vede k tomu, že zuby nejsou schopny odolávat opotřebení tak účinně jako zuby mladších koní a rychlost atrice se zvyšuje. V důsledku zužování zubů apikálně mají staří koně menší povrch zubů a také menší stupeň zaúhlení zubů, což znemožňuje kompresní síly v každé řadě premolárů a molárů udržovat těsný interdentální kontakt mezi zuby, což může vést k rozvoji diastem v řadě molárů, označovaných jako senilní diastemy.

U starších koní se mandibulární moláry stávají více zakřivenými rostro-kaudálně, ale jejich pozice se nemění. Naopak, maxilární moláry se nezakřivují, ale dochází ke zvýšení meziokluzního úhlu (tj. mění se jejich pozice). Vzhledem k tomu, že se mandibulární moláry zakřivují a maxilární moláry ne, dochází ke změnám v okluzním kontaktu mezi nimi. Tato změna v okluzním kontaktu může přispět k odchylkám v opotřebení pozorovaném u geriatrických koní. Řezáky se také zkracují s věkem a úhel mezi maxilárními a mandibulárními řezáky se stává ostřejším. Pokud tato změna úhlu není stejná na obou čelistích, může dojít k negativnímu opotřebení okluzních ploch a ztížit normální úchop krmiva.

Hlavním cílem stomatologického ošetření u starších koní je zajištění orálního komfortu a maximalizace žvýkacích schopností. Krátká rezervní korunka zubu omezuje možnosti redukce

klinické korunky u starých koní, zejména pokud nebyla během života koně prováděna profylaktická stomatologická péče.

Geriatrictí koně často trpí akumulací stomatologických patologií, které se hromadily po celý jejich život. V důsledku stárnutí se stomatologická onemocnění, jako je opotřebením zubů, parodontální onemocnění a diastemy, u starších koní vyskytují s vysokou prevalencí.

Chybějící zuby se vyskytující u starších koní výrazně častější než u mladších koní. Zuby ztrácejí stabilitu, jakmile rezervní korunka dosáhne určité minimální délky. Diastemy a vyosené zuby jsou často doprovázeny významným parodontálním onemocněním, které je považováno za velmi bolestivé stomatologické onemocnění a je potřeba je adekvátně léčit. Dále parodontální onemocnění přispívá k dalšímu posunu zubů a jejich ztrátě v důsledku poškození parodontálního závěsu.

Zubní vyšetření geriatrických pacientů

Starší koně často mají opotřebované řezáky, což je třeba vzít v úvahu před nasazením celomandibulárního spekula – zubního rozvěrače. Pokud jsou řezáky opotřebované, je lepší použít polstrované spekulární tyče namísto skusných destiček, které jsou pro bolestivého koně komfortnější. Často mají starší pacienti značnou kumulaci potravy kvůli dislokovaným zubům, chybějícím zubům, diastemám či jiným abnormalitám způsobené nadměrným opotřebením. To vede k neefektivnímu žvýkání a hromadění potravy. Proto je zásadní pro dobrou přehlednost zajistit dostatečné vypláchnutí před samotným vyšetřením.

Kvalitní zdroj světla, zubní zrcátka a parodontální sondy jsou nezbytnými nástroji při vyšetřování orální dutiny. Léze v kaudální části dutiny ústní, například jako mandibulární diastemy či zubní karies, je ideálně vizuálně posoudit orálním endoskopem, abychom mohli určit závažnost onemocnění. Parodontální sonda je důležitá pro stanovení hloubky gingiválních a parodontálních kapes, které se u starých koní vyskytují často. Pečlivé zhodnocení pysků a bukální sliznice je důležité pro detekci jakýchkoli chronických ulcerací, které mohou být relativně velké a hluboké vzhledem k související zubní lézi, což může naznačovat postižení jinou systémovou nemocí, jako je dysfunkce pars intermedia hypofýzy neboli Cushingův syndrom, který je u starších koní častý.



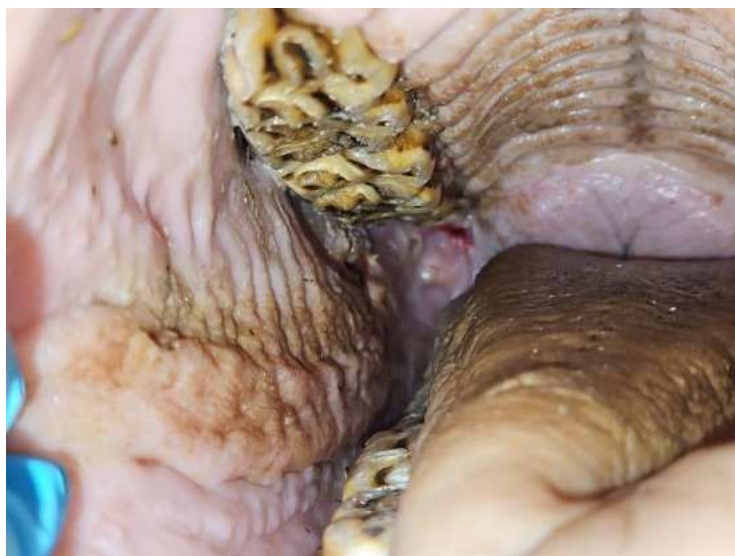Vyšetření intraorálním endoskopem . arkády maxily a mandibuly

Léčba specifických geriatrických stomatologických onemocnění

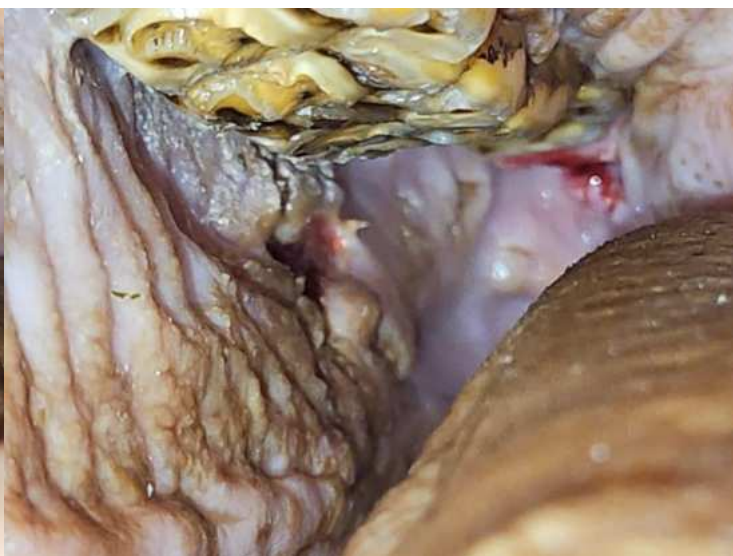Přerůstání enamelu

Přítomnost anisognathie u koňovitých a skutečnost, že jejich maxilární premoláry a moláry jsou širší než mandibulární premoláry a moláry, přispívá k rozvoji enamelových přerůstání na bukální straně maxilárních premolárů a molárů a lingvální straně mandibulárních premolárů a molárů. Tyto ostré body mohou vést k ulceraci měkkých tkání bukální sliznice (zřídka kdy dojde k ulceraci jazyka) a v závažných případech mohou způsobit klinické příznaky, jako je žmolkovatění či problémy práce s udidlem.

Okluzní plocha zubů má lineárně tvarované skupiny hrbolků (výběžků), označovaných jako příčné hřebeny, na maxilárních a mandibulárních premolárech a molárech, které na sebe vzájemně nasedají s protilehlými zuby. Tyto výběžky zvyšují okluzní plochu pro drcení hrubých vláken a jsou výsledkem zubní infoldace, která způsobuje rozdílné vzory okluzních ploch a zvyšuje účinnost žvýkání. Tyto výběžky mohou být u mladých koní výraznější, přičemž je zde značná individuální variabilita v jejich výšce. Přítomnost více vysokých výběžků skloviny by neměla být považována za patologii.



Obrázek 51 - Hluboké eroze mukozy způsobené ostrými hranami



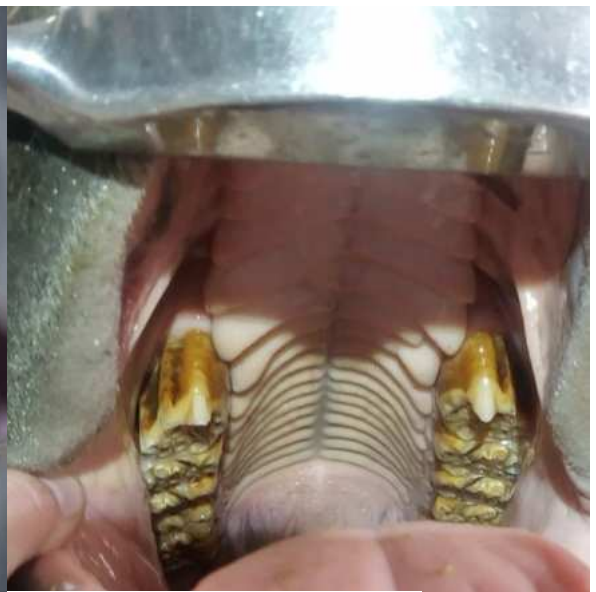Obrázek 52 - Hluboké eroze mukozy způsobené ostrými hranami

Háky a rampy

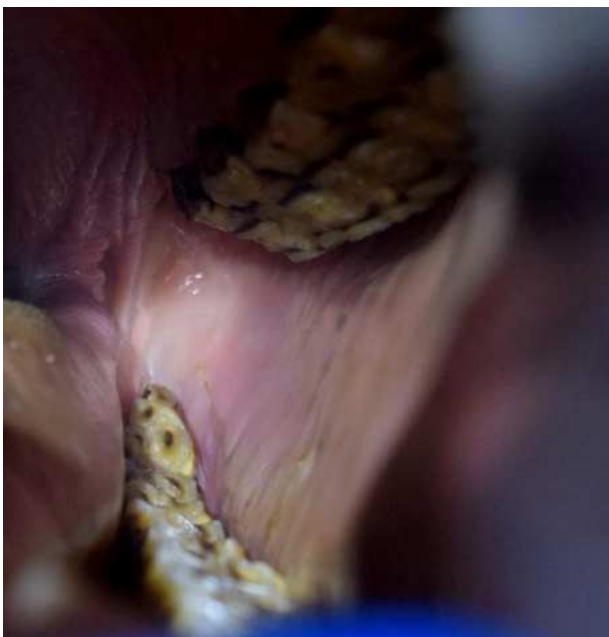Arkády molárů, které jsou posunuty lehce dopředu nebo dozadu oproti protilehlým zubům, budou mít přerostlou korunku na kraniálních a/nebo kaudálních zubech v oblouku. Tyto tzv. háky se pak nejčastěji vyskytují na maxile rostrálně a na mandibule kaudálně. Abnormální žvýkací vzor – např. žvýkání primárně na jedné straně může způsobit neadekvátní obrušování na protějším oblouku. Krátké žvýkací tahy nahoru-dolů mohou způsobit abnormální obrušování, které se bude manifestovat jako přerostlé horní bukální a dolní linguální okraje nebo jako pilovité zuby.



Obrázek 53- 14 let, rostrální hák premoláru 106



Obrázek 54- 14 let, rostrální hák obou maxilárních premolárů 106, 206



Obrázek 55- 9 let, rampa 411 moláru

Vlnitá huba

Vlnitá huba neboli wave mouth je nerovnoměrný vzor opotřebení okluzních ploch, kdy část zubů je přesahující či je opotřebovaná v rámci stejné řady premolárů a molárů. Odpovídající řada obvykle vykazuje opotřebované nebo přesahující hrany zubů. Terapie tohoto stavu je zaměřena na redukci přesahujícího zubů. Je důležité pečlivě zbrousit přesahující zuby pouze o několik milimetrů, v kratším horizontu opakování broušení (interval cca 3 měsíců). Během tohoto mezidobí je vhodné koně dokrmovat rozmočenými sennými peletami, pro kompenzaci snížené schopnosti žvýkání. Pokud bylo dosaženo přiměřeně rovné okluzní plochy, měla by se kontrola a případná úprava opakovat každých 6 měsíců. U těchto starších pacientů bývá vesměs nemožné dosáhnout zcela rovné okluzní řady premolárů a molárů.

Shear mouth

Pokud výše uvedené obecné přerůstání premolárů a molárů není řešené rutinním stomatologickým ošetřením zubní bruskou, mohou se zvýšit natolik, že narušují normální boční (side-to-side) žvýkací pohyb (a malý rozsah rostrokaudálního pohybu mandibuly). Dále dochází k přerůstání a může vést až ke stavu nazývanému shear mouth. Postižené zuby mají velmi strmý úhel ($>45^\circ$) na svých okluzních plochách. Koně postižené shear mouth mají sníženou účinnost žvýkání potravy, zejména objemového krmiva, a v konečném důsledku krmivo žmolkuje. Dochází k poranění měkkých tkání a k vzniku parodontálního onemocnění.

Step mouth

Ztráta premoláru či moláru způsobuje obdélníkovité přerůstání v důsledku „super-erupce“ protilehlého zubu, což vede k stavu nazývanému step mouth. Většina případů step mouth je způsobeno malerupcemi premolárů a molárů, rozdílnou rychlostí erupce protilehlých zubů, přičemž dříve erupční premoláry a moláry se stávají a zůstávají přerostlé („dominantní“). Méně závažné případy malerupce premolárů a molárů mohou vést k wave mouth a často se tyto dvě stomatologické patologie prolínají. Přerostlé zuby mohou mít obdélníkový tvar, zejména v raných stádiích po ztrátě protilehlého zubu. Jak se zuby po stranách chybějícího zubu (různě) posouvají, může se dojít k přerůstání do trojúhelníkového tvaru. Tato přerůstání mohou mechanicky narušovat normální žvýkání, což vede k wave mouth nebo shear mouth. Dochází k bolestivosti v orální dutině, halitóze, žmolkovatění či anorexii a k úbytku hmotnosti.

Maxilární premoláry a moláry starších koní s opotřebovanými infundibuly nebo maxilární premoláry a moláry s vývojově krátkými infundibuly nebo infundibulárními kazy mají snížený obsah skloviny, což umožňuje protilehlým mandibulárním premolárům a molárům lokálně přerůst. Podobně starší koně nebo koně se sníženým periferním sklovinným ohybem mandibulárních premolárů a molárů vyvíjejí přerůstání protilehlých maxilárních premolárů a molárů. Prevalence step mouth se v různých studiích u koňovitých pohybovala od 3,7 do 12 % a je významně spojena se stoupajícím věkem.

Smooth mouth

U starších koní je ztráta nebo snížení sklovinných hřebenů normálním fyziologickým definitivním jevem zubního opotřebení. To vede k vývoji hladké okluzní plochy, která obsahuje převážně cement a dentin, s minimálně vystupující sklovinou, tento stav se nazývá smooth mouth. Dentin a cement takovýchto zubů již není chráněn před zvýšeným opotřebením sklovinou. Tyto zuby jsou méně účinné při žvýkání a rychleji se opotřebovávají. U starších koní se běžně vyvíjí hypercementóza v apikální oblasti, která se rozšíří, jakmile dojde k odhalení zubních kořenů. Jedná se o ochranný mechanismus pro prodloužení životnosti zubu geriatrických koní.

V některých případech může hladká čelist být charakterizována přítomností opotřebovaných zubů zahrnujících všechny mandibulární premoláry a moláry, ale nikoli maxilární premolárů a molárů. V důsledku toho jsou maxilární premoláry a moláry často přesahující, což se může také vyskytovat v některých případech, kdy chybí zuby z celé řady (mandibuly či maxily). Často dochází k nějakému kontaktu s opačnou gingivou, ale je důležité, aby tlak vyvíjený přesahující zuby na měkké tkáně nebyl nadměrný. Z tohoto důvodu je důležité pečlivě a citlivě zbrousit přesahující zuby v opačné řadě.

Tyto ostré hrany by měly být citlivě zbroušeny, pouze pokud hrozí ulcerace sliznice tváří či jazyka. Jejich redukce dále snižuje již tak malé množství zbývající rezervní korunky. Hladká čelist může postihnout pouze část molárů z řady, v těchto případech zůstává částečná funkční žvýkací schopnost okluzní plochy. V případech úplné hladké čelisti všech čtyř řad molárů je nutná trvalá úprava diety koně pouze na rozmočené senné pelety.

Přítomnost dislokovaných zubů u geriatrických koní

Přítomnost dislokovaných zubů je u geriatrických koní častější než u mladších koní. Posun zubů je zapříčiněn často parodontální onemocněním či chybějícími zuby. U některých

pacientů může k dislokaci zubu dojít již v juvenilním období v souvislosti s erupcí permanentních zubů. Bez ohledu na počáteční příčinu dislokace, má tendenci se zhoršovat a být výraznější s věkem ze dvou důvodů. Rezervní korunka je kratší, to vede k menší stabilitě zubu v alveolu či progresi parodontálního onemocnění, které také oslabuje stabilitu zubu v alveolu.

V případě mírné dislokace, která není spojená s parodontálním onemocněním, mohou být vyčnívající hrany zubů citlivě zroušeny, aby se minimalizovaly léze měkkých tkání spojené s abnormálním tlakem z těchto dislokovaných zubů. Léze měkkých tkání mohou také vzniknout na jazyku u mediálních dislokací. V případech výrazně dislokovaných zubů je často přítomné onemocnění parodontu, které vyžaduje terapii. Samotné zroušení až vyčnívajících zubů často není dostatečné k úlevě od diskomfortu a je indikovaná extrakce zubu. Extrakce dislokovaných zubů může být obtížnější vzhledem k abnormálnímu úhlu uložení zubů.

Diastema

Koně mají 24 premolárů a molárů, rozdělených do čtyř kvadrantů po 6 na každé straně maxily a mandibuly. Těchto 6 zubů by mělo fungovat jako jeden žvýkací celek. Jsou velmi těsně uspořádány a rostrální a kaudální zub každého kvadrantu je mírně nakloněn, aby udržovaly ostatní zuby těsně u sebe. Diastema je termín, který používáme k popisu mezery mezi sousedními zuby. Existují dva základní typy: „uzavřené“ a „otevřené“.

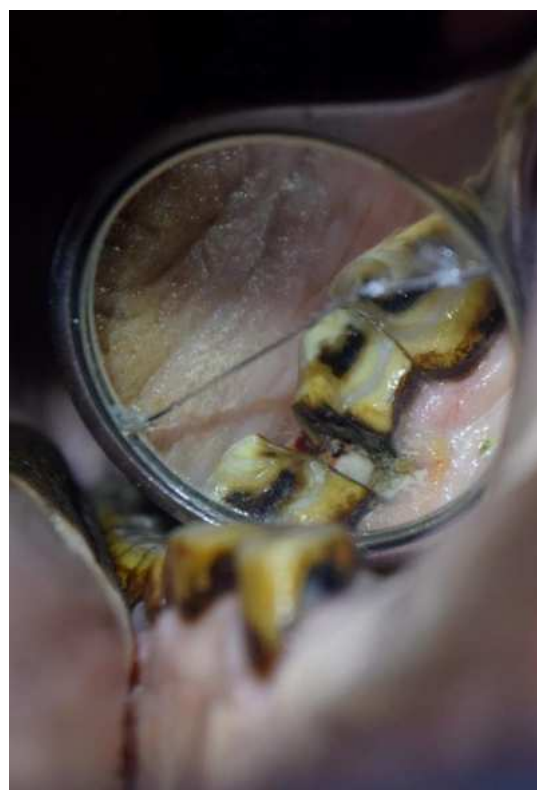Otevřená diastema má stejnou šířku v celém průběhu mezery. Zatímco uzavřená diastema má úzký prostor mezi koncem korunky a větší mezeru mezi zuby na úrovni dásně. Uzavřená diastema častěji způsobuje problémy, protože se v ní hromadí krmivo, které se zde utlačuje a uvízne. Jakmile začne potrava fermentovat a hnit, způsobí infekci a zánět parodontu. Jedná se o postupně velmi bolestivý stav, který bez intervence může postupně přejít až k infekci kosti.

Nejběžnějším příznakem spojeným s diastemou premolárů a molárů je žmolkovatění krmiva, což je stav, kdy kůň vypadává z orální dutiny napůl rozžvýkaná sousta trávy, sena či jiného krmiva, případně se tyto žmolky zadržují mezi čelistí a tváří.

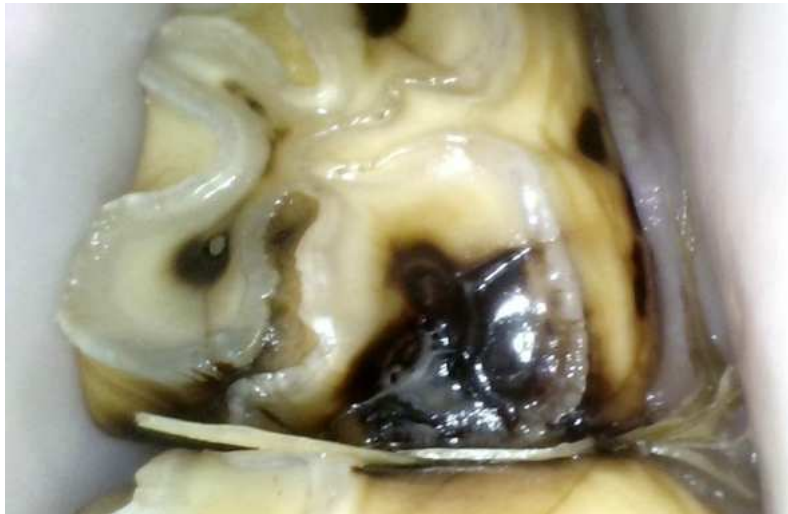Existuje několik různých způsobů terapie diastemy. Jednou z možností je propláchnutí a manuální vyčištění diastemy. Poté můžeme do této mezery vložit sstomatologický silikonový měkký tmel, aby dásně měly čas na zotavení a zabránilo se opakovanému zaplnění potravou. Dásně postupně menší diastemu mohou vyplnit. Tento postup obvykle kombinujeme s obroušením protilehlého zubu, aby se zabránilo dalšímu stlačování krmiva do diastemy.

V některých případech zahrnuje terapie skutečné rozšíření diastemy bruskou. Tento proces usnadňuje pohyb potravy dovnitř a ven z diastemy. Obroušení zubů musí být citlivě provedeno, existuje riziko poškození dřevě zubu při neopatrném a výrazném zásahu.

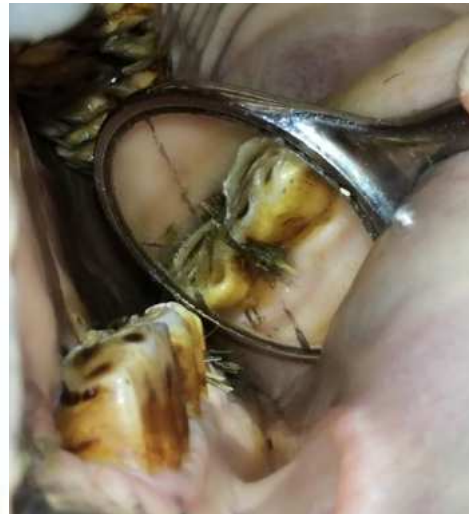Bolestivost vlivem tohoto onemocnění může mít mnoho příznaků v podobě halitózy, neochota práce s udidlem, přežvykování na jedné straně a již zmíněné žmolkování krmiva.



Obrázek 56 - 23 let, otevřená diastema



Obrázek 57 - Diastema uzavřená



Obrázek 58 - Diastema uzavřená

Periodontální onemocnění

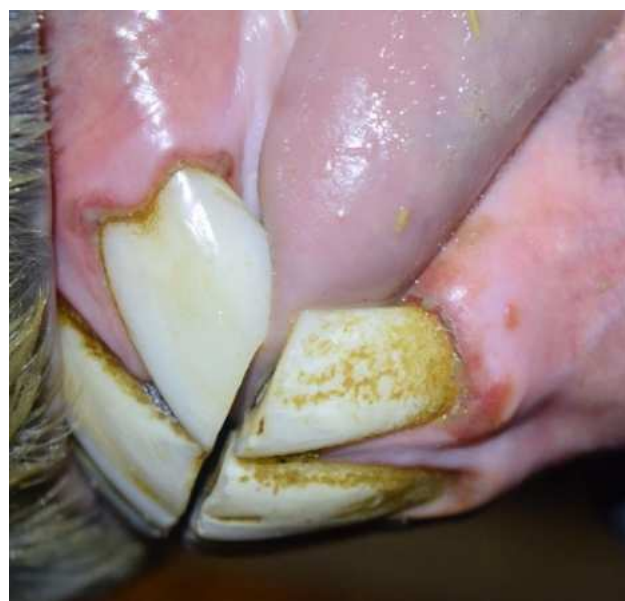Periodontální onemocnění (periodontitida, paradontální onemocnění, alveolární onemocnění a alveolární periostitida) popisuje zánět podpůrných struktur zubu, tj. gingivy, periodontálních ligament, cementu a alveolární kosti.

Nejčastěji bylo toto periodontální onemocnění sekundární k jiným, jako jsou dislokované zuby či diastema premolárů a molárů. Periodontální onemocnění jsou spojeny s abnormálními interdentalními prostory, diastemy premolárů a molárů.

Zánět a infekce mohou přejít na alveolární kost a na podpůrné struktury, dochází k remodelaci alveolární kosti a potenciálně i k nekróze. V průběhu času se může zub uvolnit a může dojít k jeho spontánnímu uvolnění v důsledku ztráty podpůrných struktur. Lokalizované rozšíření paradontálního onemocnění může také vést k infekci dřeně, apikálním infekcím, a nakonec k odumření zubu. Systém hodnocení paradontálního onemocnění (0–4, viz tabulka 3), používaný u malých zvířat a založený na procentuální ztrátě zubního úponu, by se mohl aplikovat i na koně.

Tabulka 3.: Klasifikační systém paradontálního onemocnění u koní

Stupeň	Klinické změny
Stupeň 0	Žádné
Stupeň 1	Gingivitida
Stupeň 2	Ranné paradontální onemocnění (ztráta úponu až 25 %)
Stupeň 3	Mírné (25–50 % ztráta úponu)
Stupeň 4	Těžké (ztráta úponu více než 50 %)



Obrázek 59 – 10 let, postižení paradontu řezáků - gingivitida

Onemocnění pulpy

Pulpitida

Pulpitis neboli zánět zubní dřeně, se u lidí nejčastěji vyskytuje sekundárně v důsledku zubního kazu, který pronikl sklovinou a zubovinou (dentinem). Tento stav je obvykle spojen s bolestí, která bývá často tupá, pulzující a synchronizovaná s tepem, protože se zvyšuje krevní tlak v zanícené, ale uzavřené zubní dřeni, na rozdíl od ostré, náhlé bolesti způsobené vystavením dentinu. Mezi další potenciální příčiny pulpitidy u všech zvířat patří bakteriální penetrace sekundárně v důsledku expozici pulpy po atrici, abrazi či trauma, chemického podráždění (např. od dráždivých molekul přímo aplikovaných na dřeň nebo jejich difúze přes sousední dentin po aplikaci výplňového materiálu); tepelného poškození (např. teplo vznikající při nevhodném použití motorových zubních brusek); či iatrogenní expozicí dřeně.

Vzhledem k těsnému vztahu mezi dentinem a dření, který je označován jako dentino-dřeňový komplex, je zásadní si uvědomit, že jakýkoli zásah do dentinu může zároveň poškodit i dřeň.

Zánětlivá odpověď dřeně zahrnuje vznik otoku a příliv lymfocytů, plazmatických buněk a makrofágů. Protože je dřeň zcela uzavřena v rigidní dentinové „komoře“, zánětlivá reakce zvyšuje tlak v dřeňovém kanálku, což může způsobit kolaps venózní mikrocirkulace. To může vést k oblastem hypoxie a anoxie dřeně, což může vyústit v lokální nebo generalizovanou nekrózu a smrt dřeně. Nicméně, u koní a zejména u mladých zvířat jsou apikální foramina velká a plná silné prokrvení dřeně. Dřeň díky tomu dokáže zvládnout určitou míru edému a zánětu dřeně, které by u brachyodontních zubů vedly k úmrtí dřeně. Pokud dřeň infekci zvládne, umožňuje tvorbu terciárního dentinu, který uzavře místo poškození (např. vystavení) dřeně, což může vést k úplnému vyléčení pulpitis.

Otevřený dřeňový kanálek

Dřeňová dutina zubu je vyplněna bohatě inervovanou řídkou pojivovou tkání, která zahrnuje nervová zakončení, cévy, lymfatické cévy, odontoblasty a fibroblasty. Tato pojivová tkáň se skládá ze sítě retikulárních a kolagenních vláken. Odontoblasty se nacházejí na periférii dřeňové dutiny a tvoří vrstvu predentinu, který produkuje sekundární dentin. Kromě této funkce zajišťuje dřeň také senzorické, reparativní a ochranné vlastnosti zubu. Hypselodontní zuby vyžadují trvalou produkci sekundárního dentinu po většinu svého života, aby se zabránilo otevření dřeňové dutiny. Tato dutina končí přibližně na úrovni dásně a měla by být v zevní části klinické korunky uzavřena. U starších zvířat však dochází k významnému

zmenšení velikosti dřeňové dutiny, a od osmého roku života je riziko jejího otevření díky sekundárnímu dentinu mnohem nižší než například u šestiletého koně.

Dříve se předpokládalo, že nerovnováha mezi okluzním opotřebením a depozicí sekundárního dentinu subokluzálně by mohla vést k expozici dřeňového kanálku na okluzní ploše, což by mohlo způsobit uvíznutí potravy v exponovaných dřeňových kanálcích, sestupnou infekci, a nakonec apikální infekci pulpy. Avšak nedávné studie naznačují, že okluzní expozice dřeňových kanálků nenastává u zdravých zubů, ale je spojena s předchozím poškozením pulpy, které vedlo k zastavení nebo snížení depozice subokluzálního sekundárního dentinu. To, spolu s pokračujícím okluzním opotřebením a erupcí zubu, vede k okluzní pulpární expozici.

V případech akutní expozice pulpy dřeňového kanálku, (např. fraktury či fisury zubu, iatrogenní expozice po stomatologickém ošetření) aplikace hydroxidu vápenatého jako "pulp-cap" vede k rychlé tvorbě nekrotické zóny v kontaktu s hydroxidem vápenatým, který má pH 11 a má baktericidní účinky. Pod touto nekrotickou vrstvou se vytváří bazofilní zóna složená z vápenatých proteinátů. V průběhu 2 týdnů se formuje sousední vláknitá vrstva a vrstva odontoblastových buněk, následovaná vrstvou raného terciálního dentinu 2 týdny poté. Přesný mechanismus, jakým hydroxid vápenatý vyvolává tuto reparativní dentinaci, není znám.

Expozice pulpy u premolárů a molárů je adspekčně rozeznatelná při pečlivém stomatologickém vyšetření za pomoci intraorálního endoskopu či stomatologického zrcátka.

Apikální infekce

Apikální infekce je přesnějším termínem než „infekce kořene zubu“, protože tyto infekce se často vyskytují u mladých koní ještě před vyvinutím kořenů, ale také u starších stoliček s dobře vyvinutými kořeny. Apikální infekce řezáků či špičáků jsou raritní, zatímco apikální infekce stoliček se vyskytují často.

Apikální infekce stoliček jsou pro koně závažné onemocnění vzhledem k délce jejich zubů; tyto infekce obvykle zasahují do podpůrných struktur, včetně periodontálních ligament, alveolární kosti a v závislosti na postiženém zubu, i do přilehlých kostí a paranasálních sinů. Klinické příznaky způsobené apikálními infekcemi stoliček závisí na postiženém zubu a na délce a rozsahu infekce.

Pokud jsou infikované rostrální 2–3 maxilární premoláry, dochází k vzniku otokům v oblasti maxily, a sinusovým píštělím, přičemž výtok z nozder je méně častý (dochází k drenáži apikálního abscesu mediálně do nosní dutiny). Sinusitida je téměř nevyhnutelná, pokud jsou infikovány kaudální tři maxilární moláry. U infekcí mandibulárních stoliček se často vyskytují otoky mandibuly a píštěle komunikujících s vedlejšími nosními dutinami.

Stoličky postižené apikální infekcí vykazují výrazně sníženou tloušťku sekundárního dentinu v dřeňových kanálcích. U mnoha takových zubů došlo k chronické dysfunkci nebo nekróze pulpy. Zeslabení dentinu je tedy nespecifickým nálezem spojeným s apikálními infekcemi různých etiologií.

Jednou z častých příčin apikální infekce stoliček u koní je anachoretická infekce, což je bakteriální infekce přenášená krví či lymfatickými cévami. Diagnóza anachoresis bývá stanovena po podrobném vyšetření stoliček s apikálními infekcí, kterou neodhalilo jinou cestu infekce k apexu. Šíření infekce periodontem je významnou cestou pro vznik apikální infekce jak u maxilárních, tak mandibulárních premolárů a molárů. Známky parodontálního onemocnění v kombinaci s periferními cementálními změnami mohou (včetně tmavého zabarvení zbylého cementu nebo skloviny) a ztrátou kontinuálních vertikálních oblastí periodontálního ligamenta od apexu ke gingiválnímu okraji mohou vést až k apikálním infekcím.

Zubní karies

Zubní karies neboli zubní kaz je charakterizován destrukcí zubních tkání s mineralizací, přičemž bakterie jsou hlavním iniciátorem řetězce událostí. Bakteriální fermentace sacharidů uvolňuje kyseliny, které dekalifikují anorganickou složku zubu (především hydroxyapatit vápníku) při pH 4–5,516. Nejčastějším projevem je kaz cementu infundibula maxilárních molárů a premolárů. Maxilární premoláry a moláry starších koní jsou náchylné k rozvoji kazu díky přítomnosti vývojové hypoplazie cementu infundibula v oblasti apikální oblasti infundibula, která se vlivem atreze zubu se objeví na okluzní ploše až s věkem (nejčastěji kolem 12. roku). Hypoplazie cementu infundibul může vzniknout sekundárně v důsledku předčasné destrukce germinativní tkáně infundibula, například předčasným odstraněním nebo ztrátou překrývající deciduálního premoláru. Nejčastější výskyt zubního kazu bývá na moláru Triadan 09.

Infundibulární karies byl klasifikován Dacrem (viz tabulka 4). Periferní zubní karies může postihovat infoldovaný periferní cement, včetně cementu, který leží na okluzní ploše, a proto může docházet ke zvýšené míře okluzního opotřebení a zlomeninám zkřehké skloviny.

Destrukci zdravého periferního cementu a parodontálních závěsu může periferní karies také iniciovat lokální parodontální onemocnění. Infundibulární cementový karies může pronikat skrze sklovinu do dentinu a pulpy, což vede k apikální infekci. Infundibulární karies může také pokračovat podél mediálního aspektu infundibulární skloviny – dokonce může způsobit propojení obou infundibul. Tyto procesy mohou mechanicky oslabit zub a vést k sagitálním frakturám postižených maxilárních premolárů a molárů.

Tabulka 4.: Hodnotící systém zubních karies

Stupeň	Rozsah
0 stupeň	Žádný makroskopicky viditelný karies (může zahrnovat infundibulární hypoplazii)
1. stupeň	Karies postihující pouze cement: <ul style="list-style-type: none">- malé prohlubně a povrchové skvrny (třída 1)- rozsáhlá destrukce a ztráta cementu (třída 2)
2. stupeň	Karies postihující cement a sousední sklovinu
3. stupeň	Karies postihující cement, sklovinu a dentin
4. stupeň	Karies nyní ovlivňuje integritu zubu, tj. vznik apikálního abscesu či sekundárně fraktura zubu

Restorativní ošetření zubu (infundibulární kazy)

Restorativní stomatologie se zaměřuje na terapii, reparaci a zachování zubů poškozených traumaty či zubním kazem. Cílem restorativní stomatologie u koní je zachování postiženého zubu a jeho funkce obnovením jeho mechanické integrity pomocí exkavace a kompozitní výplně infundibulárního kazu.

Restorativní ošetření se provádí na stojícím sedovaném koni, což celkově zjednodušuje celý proces, jak pro ošetřujícího lékaře, tak pro ošetřovaného koně.

Restorace dutin v zubech, které ještě mají vitální dřeň, např. obnova kariesních lézí infundibula, poskytuje příležitost prodloužit funkční život vitálních zubů.

Zachováním funkčního zubu se vyhneme problémům spojenými s extrakcí zubů. Nedochozí k přerůstání protilehlých zubů, které nejsou v okluzi a nedochází k přirozené atrici.

Včasná diagnostika infundibulárního karies dříve, než dojde k narušení strukturální integrity zubu, zvyšuje pravděpodobnost příznivého výsledku terapie. Plánování ošetření zubního kazu je limitováno prostorovými poměry v ústní dutině koní a prakticky je velmi obtížné až nemožné ošetřit infundibulární kazy u koní mladších než 14 let. Délka rezervní korunky je přímo úměrná hloubce infundibula a u mladých dospělých koní bývá apikální oblast kariesní léze nedostupná pro ošetření.

Plánování ošetření musí zahrnovat rentgenologické vyšetření postiženého zubu a jeho okolních tkání. To zahrnuje zhodnocení dřeně, konkrétní umístění léze, její hloubku a rozsah. Místo léze na konkrétním zubu určuje síly, které budou na obnovu působit. Obnovy na okluzní ploše zubu musí být provedeny tak, aby odolávaly kompresivnímu zatížení a atrici, zatímco obnovy na proximálních, vestibulárních a lingválních plochách klinické korunky mohou odolávat tlaku či ohybu. Bez ohledu na současnou lokalizaci léze, mají všechny restorace potenciál pro postupné opotřebení z důvodu přirozené erupce zubu. Z tohoto důvodu musí být při výběru materiálů zohledněna pevnost a odolnost proti opotřebení použitých materiálů.

Klinické hodnocení

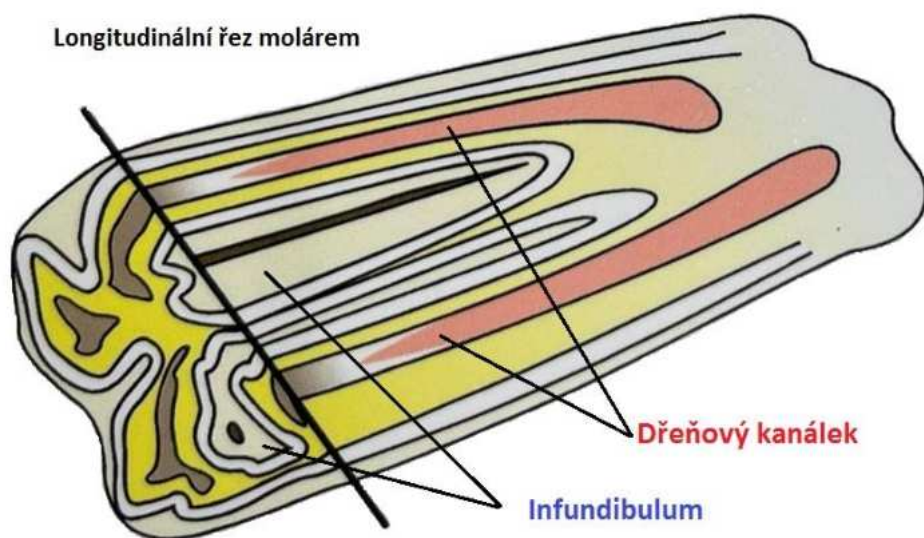
1. Transverzální nebo šikmé zlomeniny klinické korunky s přímou nebo nepřímou expozicí dřene
2. Purulentní supragingivální drenážní trakt
3. Gingivální recese

Rentgenologické hodnocení

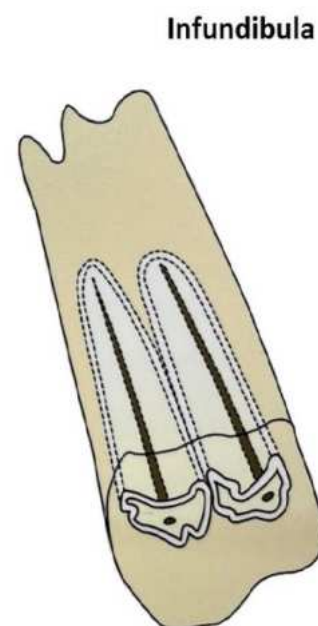
- Periapikální radiolucence
- Mírné až střední zúžení periodontálního ligamenta
- Zvětšení pulpálního rohu relativně k ostatním řezákům
- Tvorba terciálního nebo reparativního dentinu
- Apexifikace s nebo bez lucentního laterálního drenážního traktu

Equiní restorativní a endodontická stomatologie lze rozdělit do tří hlavních kategorií:

- restorace zubních karies, které nezasahují vitální dřeň (např. infundibulum)
- endodontické ošetření týkající se vitální dřene (např. „pulp cap“, pulpotomie – řezáků)
- endodontické výkony týkající se nevitální dřene (např. ošetření kořenových kanálků mandibulárních druhých premoláru)



Obrázek 60 Longitudinální řez maxilárním molárem



Obrázek 61 Infundibula

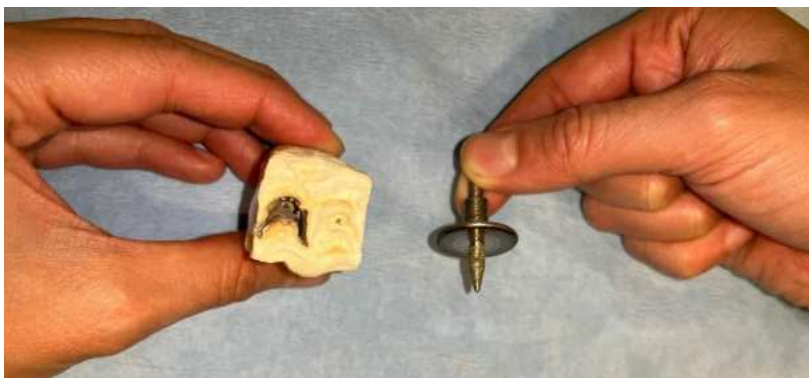

Obrázek 62 - Polyfloat nástavec, vrtáky, frézky

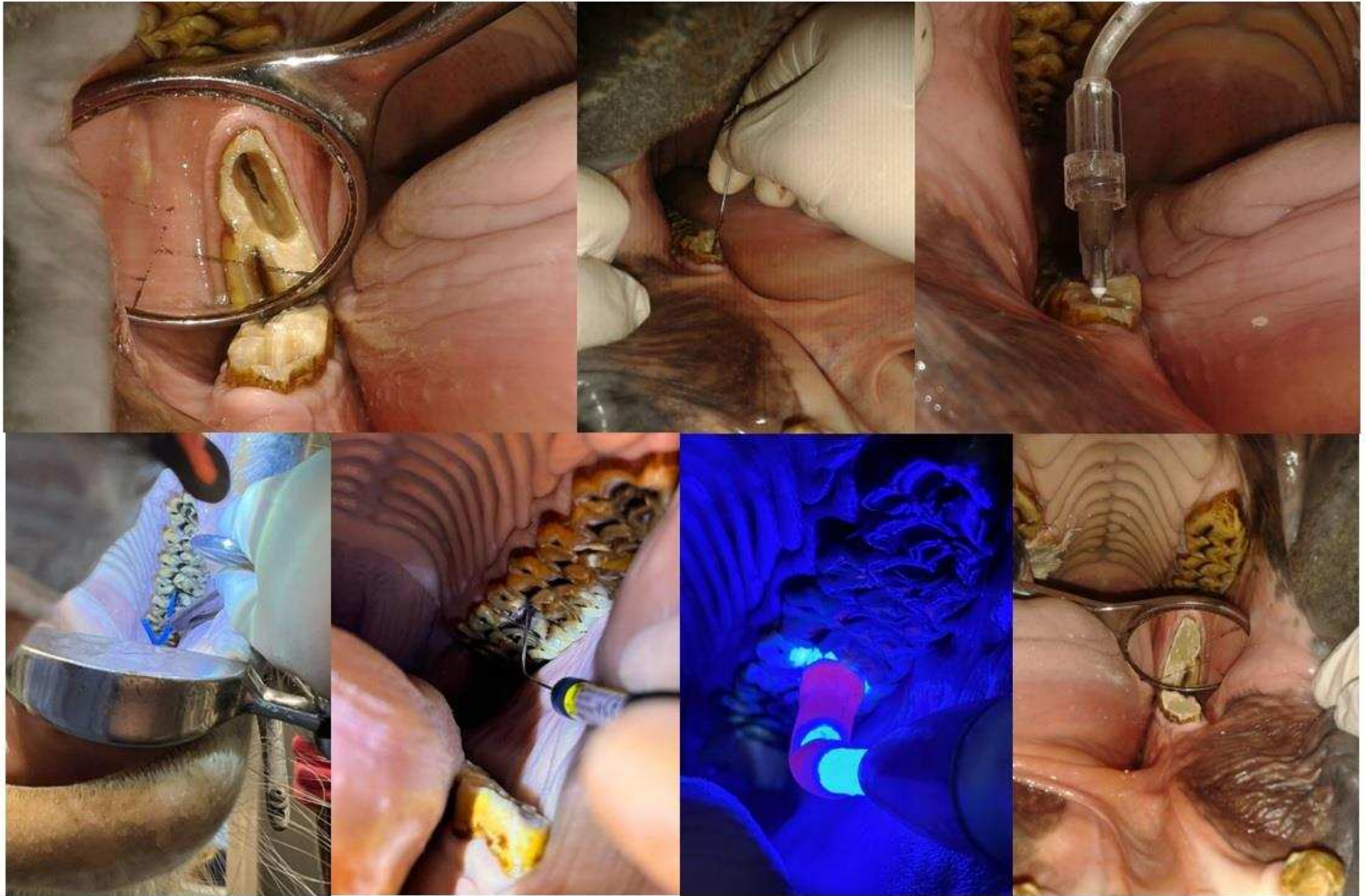
1. Exkavace infundibula

Příprava kavity je chirurgický zákrok, který spočívá v odstranění postižené zubní tkáně s cílem upravit zub tak, aby bylo možné aplikovat a udržet restorativní materiál. Tento postup je obvykle prováděn u sedovaného koně ve stoje. K nástrojům používaným při přípravě kavity patří vodou chlazené zubní vrtáky a frézky upnuté do speciálního nástavce upravené zubní jednotky. Efektivní exkavací infundibulárního kazu však lze provádět i upraveným pravoúhlým nástavcem (polyfloat) napojeným na běžnou zubní brusku a oddělenou vodní tryskou. Bez ohledu na umístění léze musí ošetřující dodržet následující zásady:

1. Kavity musí být připraveny tak, aby byla odstraněné veškeré stagnující částice potravy a silně poškozená zubní tkáň bez oslabení struktury zubu a obnažení či termického poškození zubní dřeně
2. Kavity je nutné rozšířit tak, aby se zabránilo dalšímu rozpadu nebo poškození restorace
3. Stěny kavity by měly být orientovány kolmo na povrch zubu
4. Kavity je nutné upravit tak, aby usnadnily plnění, udržení a finální úpravu restorativního materiálu



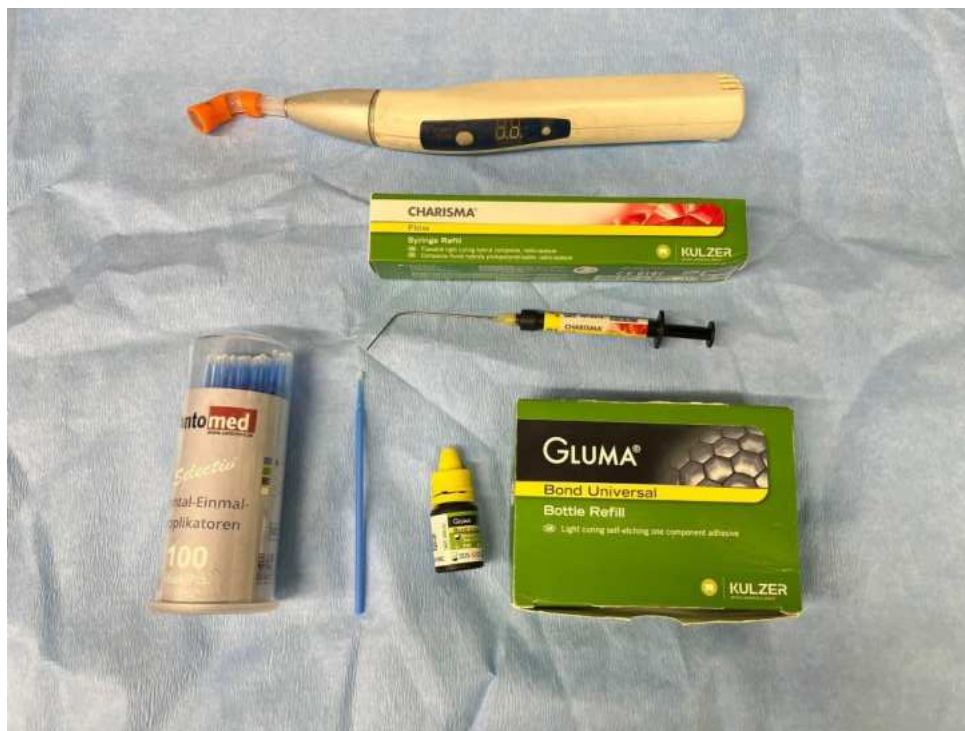Obrázek 63 - Vybroušený infundibulární kaz



Obrázek 64 - Postup restorace

2. Chemická příprava kavity

Spojování za pomoci aplikace chemického bondu (bonding), se ve stomatologii označují různé způsoby, jakými se restorační materiály (např. kompozity, sklovinné ionomery) spojují (bondují) s tvrdými zubními tkáněmi (sklovina, dentin). Umožňuje, aby restorativní materiály pevně přilnuly k zubu. To je zásadní pro jejich dlouhodobou funkci a odolnost.



Obrázek 65 - Chemický bond, fotokompozit, UV lampa

3. Výplň kavity kompozitním materiálem

Ideální restorační materiál by měl umožnit konzervativní přípravu kavity, být snadno aplikovatelný, dobře se vázat na substrát (zubní tkáň), mít podobnou pevnost, tepelnou a okluzní charakteristiku jako zub. Žádný materiál nemá všechny tyto ideální vlastnosti, a proto je třeba vybrat materiál nebo kombinaci materiálů na základě jeho specifických výhod v konkrétní situaci. Ve veterinární stomatologii se používají dvě základní skupiny reparačních materiálů – skelné ionomery a pryskyřičné kompozity.

Kompozity se dělí na chemicky polymerizující a UV světlem polymerizující. Chemicky polymerizující kompozity jsou dvousložkové a jejich výhodou je nižší cena, ale nevýhodou je jejich stažlivost při procesu polymerizace.

UV světlem polymerizující kompozit má pevnou vazbu se stěnami kavity a je při polymerizaci objemově stabilní.

Dentální fraktury

Traumatické dentální fraktury

Zuby koní jsou převážně složeny ze skloviny druhého typu, která je relativně odolná vůči frakturám. Traumatické fraktury vznikají zejména u řezáků, vznikající vlivem vnějšího trauma – kopnutí jiným koněm, kousání do pevných předmětů, kolize s pevnými objekty. Stoličky obsahují vysoké množství tvrdé, ale křehké skloviny prvního typu. Nicméně traumatické fraktury stoliček jsou méně časté než zlomeniny řezáků díky jejich anatomickému uložení, díky tomu i ochraně (zejména u maxilárních a kaudálních mandibulárních stoliček). Nejčastějšími příčinou zlomenin byly zranění způsobená kopanci a iatrogenní zlomeniny (použití zubních kleští). Traumatické zlomeniny stoliček jsou často doprovázeny zlomeninami mandibuly či maxily. Některé zlomené zuby mohou být zachovány endodontickou terapií cerklážováním.

Patologické fraktury – demineralizace – z infundibulárního kazu nebo z nekrozy pulpy

Periferní fraktury

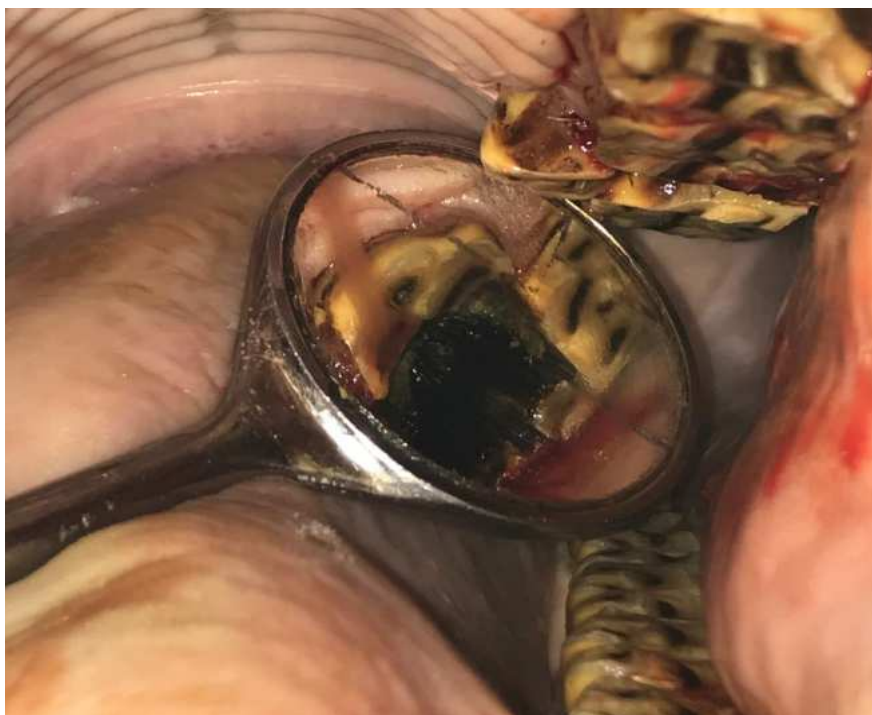- Nepenetrující fraktury
 - periferní nepenetrující fraktury – vznik nepravidelnou okluzí – odlomení skloviny podélně (nezasahující kanálek)
 - okluzní nepenetrující – fisury (asymptomatické fraktury zubu, součástí atreze)
- Penetrující fraktury – rozpad v důsledku pulpitidy, nekrózu pulpy a pozastavení produkce sekundárního a terciálního dentinu v tomto důsledku
 - infundibulární kazy

Většina fraktur premolárů a molárů nemá známou historii traumatu, a proto jsou klasifikovány jako idiopatické fraktury. Bylo prokázáno, že sagitální fraktury mediální linie maxilární čelisti jsou spojeny s pokročilým infundibulárním kazem. Tyto fraktury jsou často asymptomatické, ale mohou způsobit problémy s žvýkáním a méně často i změny chování nebo halitózu. Nejčastěji jsou postiženy maxilární 09, u kterých je predispozice k infundibulárnímu kazu pravděpodobně faktorem pro jejich sagitální fraktury mediální linie. Nejčastější fraktura u idiopatických fraktur premolárů a molárů je laterální podélná fraktura procházející dvěma laterálními (bukálními) dřeňovými kanálky. Mineralizovaná dentin je tenčí v místech dřeňových kanálků, v těchto místech jsou premoláry a moláry nejslabší.

U části fraktur premolárů a molárů dojde k rozvoji infekce pulpy, která se rozšíří až do apikální oblasti a klinicky ovlivní apex, přičemž výsledné klinické příznaky závisí na tom, který zub je postižen. Klinická apikální infekce (včetně sinusitidy) je běžná u maxilárních sagitálních fraktur mediální linie a u jakéhokoli typu fraktury mandibulárních premolárů a molárů.

Periferní nepenetrující fraktury

Navzdory postižení pulpy se některé idiopatické fraktury (zejména fraktury) mohou klinicky zhojit bez rozvoje klinických příznaků apikálních infekcí, což naznačuje, že vzniklá pulpitida zůstala nízkého stupně nebo že pulpa byla od místa fraktury uzavřena depozicí terciární dentinu.

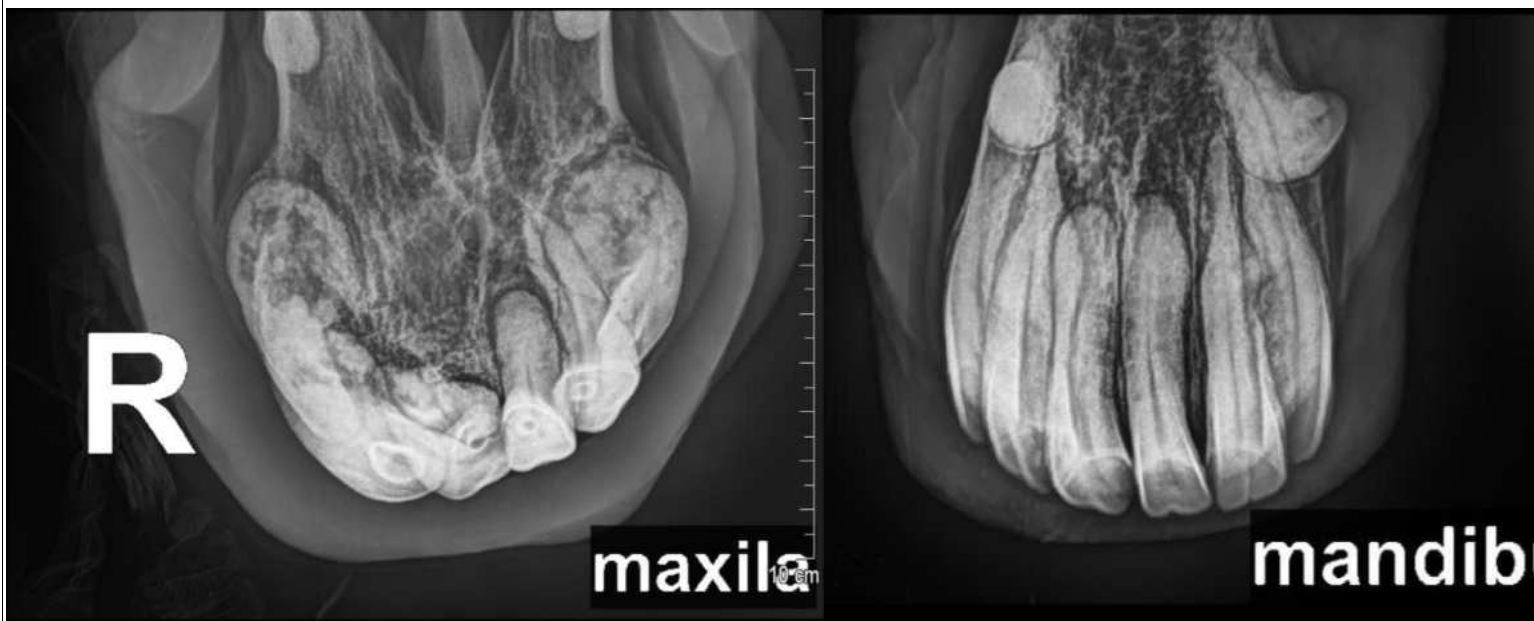


Obrázek 66 – Penetrující fraktura moláru 210

Equinní odontoklastická resorpce zubů a hypercementóza (EOTRH)

Jedná se o stomatologické onemocnění specifické pro řezáky a špičáky koně. Je charakterizováno gingivitidou řezáků a špičáků v ranných stádiích. Tato gingivitida musí být rozeznána od sekundární gingivitidy řezáků způsobenou kumulací krmiva v diastemách, která je taktéž běžným problémem u starších koní.

EOTRH je progresivní zánětlivá reakce v alveolu zubního lůžka, vedoucí až k nekróze alveolární kosti a periodontálního ligamenta a současné nadměrné produkci reparativního cementu cementoblasty. Jak EOTRH postupuje, obvykle se dělí na dvě odlišné klinické formy, které se někdy prolínají. Závažnější forma napadá a lyzuje sklovinu, dentin a alveolární kost, což vede k oslabení zubu a ten je náchylný k fraktuře. Může docházet k tvorbě abscesů drénujících se na dásni labiální strany řezáků. S hypercementózní formou se kolem zubu hromadí nadbytek cementu včetně alveolu, což způsobuje významné zvětšení rezervní korunky. Obě formy způsobují vícečetnou dislokaci řezáků, střední až těžkou recesi dásní a způsobují značnou bolestivost. Rentgenologické vyšetření poskytne jednoznačnou diagnózu. Úspěšná léčba se obvykle dosahuje pouze extrakcí řezáků, preferenčně všech v jednom zákroku



Obrázek 67 - 21 let, EORTH – výrazná hyperplazie cementu

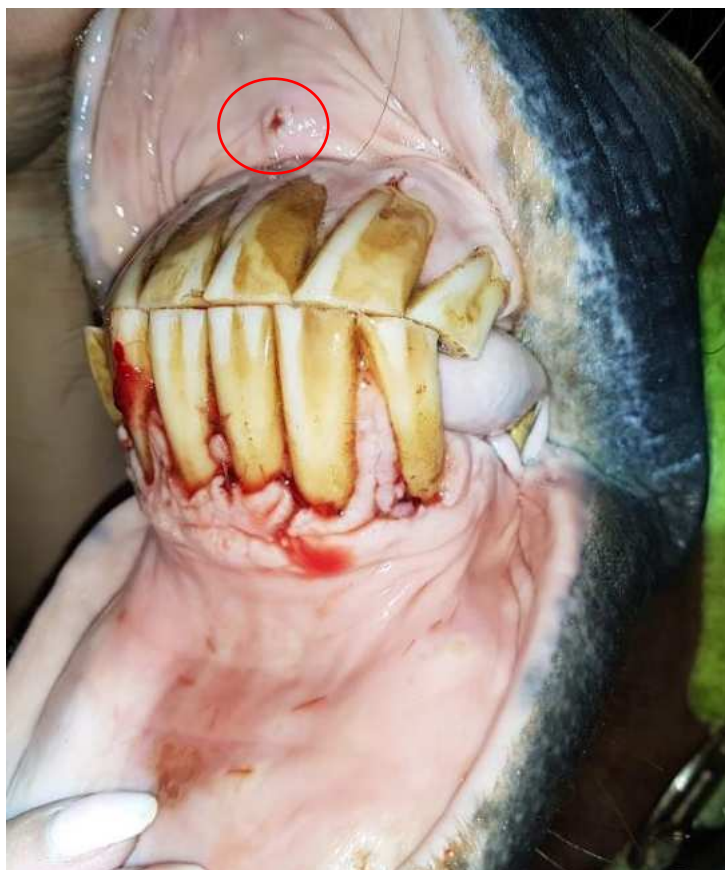Obrázek 68 - 21 let, EORTH - degenerace periodontu v důsledku infekce, resorpční degenerace dentinu

Extrakce řezáků je nejčastěji indikována v případech infekčních komplikací způsobených frakturami v oblasti řezáků, nebo při vývojových abnormalitách řezáků, jako jsou zadržení mléčných zubů, polyodontie, dislokace či dysplazie. Dalšími indikacemi jsou spontánně vzniklá pulpitida (zánět zubní dřeně) nebo odontoklastická resorpce a hypercementóza řezáků. Jakmile je diagnostikován dentální problém, který vyžaduje extrakci zubu, je doporučeno zahájit antibiotickou terapii (preferenčně tetracykliny – doxycyklin), které dobře prostupují do kostí a abscesů) a antiflogistickou léčbu (např. flunixin meglumin).

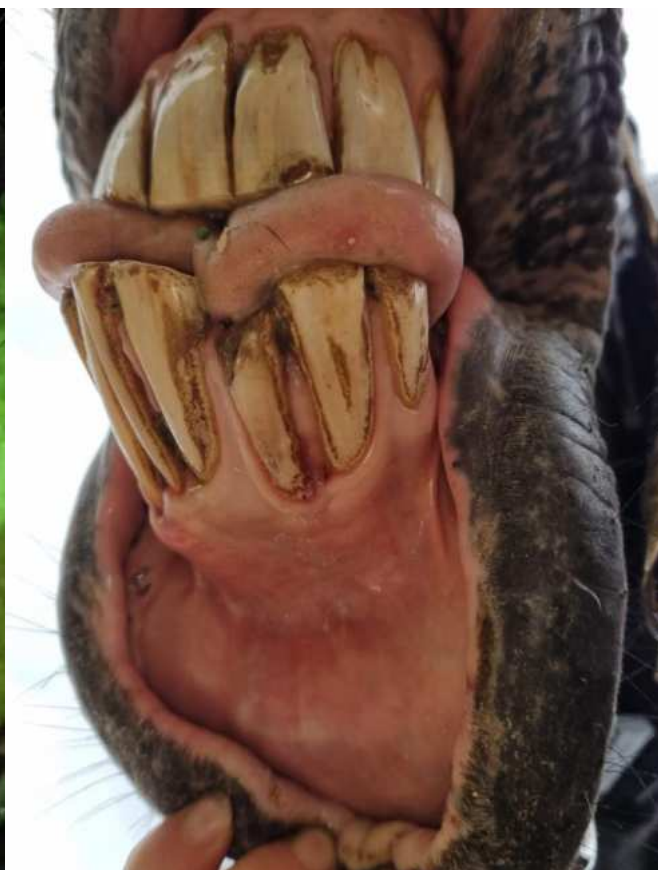Pro správný postup je nutné provést sedaci koně a aplikovat svodné znecitlivění. Kůň by měl být stabilizován v boxu, s hlavou podepřenou na stojanu či ve stomatologické kleci, s použitím roubíkového rozvěrače, který neomezuje přístup k řezákům anebo se stomatologickým rozvěračem, kde místo skusných desek je připevněná plastová trubka o průměru 10 cm, která leží mezi čelistmi v oblasti diastemy. U výše uvedených onemocnění mají řezáky většinou již poškozený periodont, k jejich uvolnění a luxaci obvykle stačí použití elevátoru nebo kyrety. V některých případech může být nutné odstranění části alveolární kosti pomocí osteotomu a kladívka.

Samotná extrakce zubu se provádí jemnějšími extrakčními kleštěmi, které jsou určeny k odstraňování vlčích zubů, poté, co je zub dostatečně uvolněn. Důležité je provést důkladnou revizi a kyretáž prázdného alveolu, aby se odstranily zbytky zubu a poškozená alveolární kost. Zubní lůžko se většinou hojí sekundárně, bez nutnosti zvláštní ochrany nebo výplně. Časté vyplachování a čištění extrakční rány urychluje hojení. Někdy může část alveolární kosti sekvestrovat a je nutné ji později odstranit.

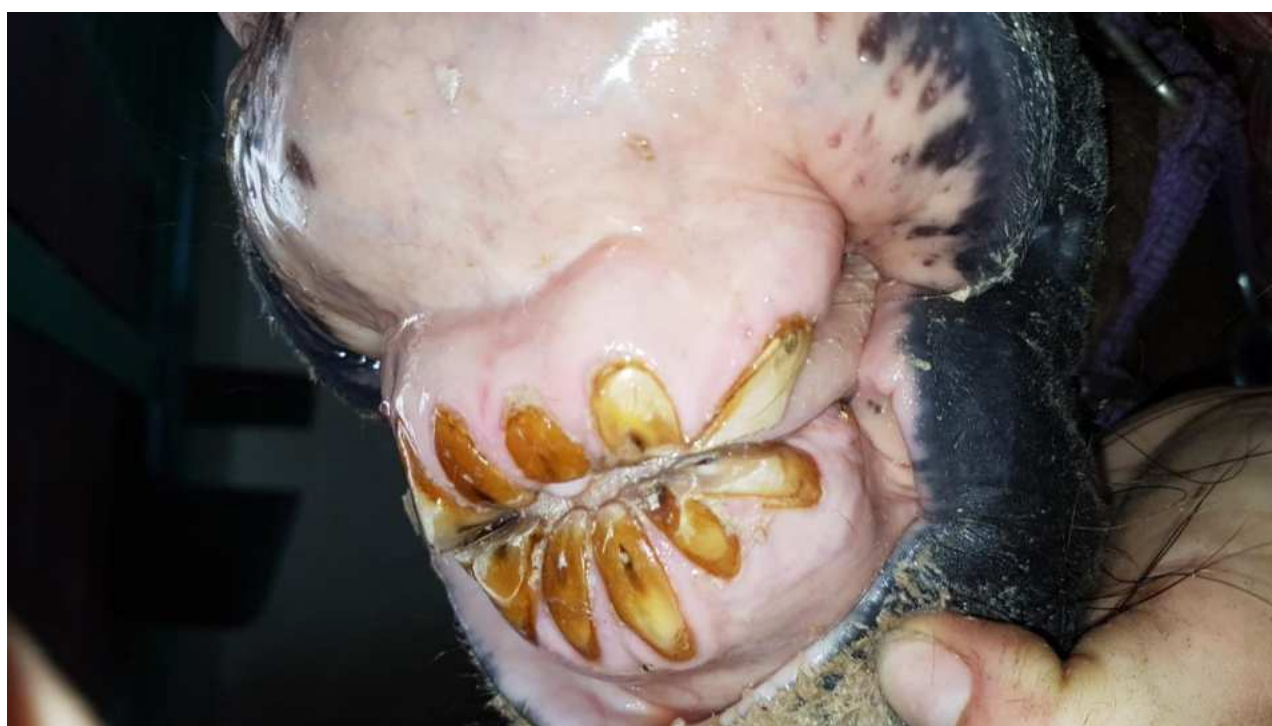Pooperační péče zahrnuje podávání nesteroidních antiflogistik, dokud přetrvává orální diskomfort, a pokračování v antibiotické terapii až do částečného vyplnění alveolu zdravou granulační tkání.



Obrázek 69- EORTH, periapikální absces



Obrázek 70- EORTH



Obrázek 71 - EORTH

Zdroje

- Collins, N.M., Dixon, P.M., Diagnosis and Management of Equine Diastemata, Clinical Techniques in Equine Practice, Volume 4, Issue 2, 2005, Pages 148-154, ISSN 1534-7516, <https://doi.org/10.1053/j.ctep.2005.04.006>.
- Dixon, P.M., Dacre, I., A review of equine dental disorders, The Veterinary Journal, Volume 169, Issue 2, 2005, Pages 165-187, ISSN 1090-0233, <https://doi.org/10.1016/j.tvjl.2004.03.022>.
- Dixon, P.M., 2002: The gross, histological, and ultrastructural anatomy of equine teeth and their relationship to disease. *Proceedings of the 49th Annual Convention of the American Association of Equine Practitioners* 48: 421-437
- Dixon, P.M., Equine dental disease part 4: a long-term study of 400 cases: apical infections of cheek teeth, Equine Veterinary Journal, № 32, c. 182 <https://doi.org/10.2746/042516400776563581>
- Foster, David L., The Gold Standard of Dental Care for the Adult Performance Horse, Veterinary Clinics of North America: Equine Practice, Volume 29, Issue 2, 2013, Pages 505-519, ISSN 0749-0739, ISBN 9780323186193, <https://doi.org/10.1016/j.cveq.2013.04.012>.
- Freeman, D.E., Easley, J.T., 2013: New Ways to Diagnose and Treat Equine Dental-Related Sinus Disease. *Vet. Clin. North Am. Equine Pract.* 29: 467–485
- Head, K.W., Dixon, P.M., Equine nasal and paranasal tumours. Part 1: review of the literature and tumour classification, The Veterinary Journal, № 157, c. 261 <https://doi.org/10.1053/tvjl.1998.0370>
- Lundström T., Wattle O. Description of a technique for orthograde endodontic treatment of equine cheek teeth with apical infections. Online. Equine Veterinary Education. 2016, volume. 28, Issue 11, p. 641-652. ISSN 0957-7734. <https://doi.org/10.1111/eve.12540>
- Thrall, D.E., 2012: Textbook of veterinary diagnostic radiology, 6th Edition. W.B. Saunders Co, chapter 10: 153-171, ISBN: 9780323266383
- du Toit, N., Bayard Rucker A., The Gold Standard of Dental Care: The Geriatric Horse, Veterinary Clinics of North America: Equine Practice, Volume 29, Issue 2, 2013, Pages 521-527, ISSN 0749-0739, ISBN 9780323186193, <https://doi.org/10.1016/j.cveq.2013.04.002>. (<https://www.sciencedirect.com/science/article/pii/S0749073913000254>)
- du Toit, N., Pearce, Ch. J., Long-term follow-up of equine incisor endodontic treatments using an orthograde technique, American Veterinary Medical Association: Journal AVMA, 2023, Volume/Issue: Volume 261: Issue S2, DOI: <https://doi.org/10.2460/javma.23.07.0398>
- Pearce, C. J., Recent developments in equine dentistry. New Zealand Veterinary Journal, 2020, Volume 1-23. doi:10.1080/00480169.2020.1722971
- Pearce, C.J., Lundstrom, T., Endodontic treatment of equine cheek teeth. In: Easley J, Dixon PM, du Toit N, eds. Equine Dentistry and Maxillofacial Surgery. Cambridge Scholars; 2022:731–753.
- Rawlinson, J.T., Earley, E. Advances in the treatment of diseased equine incisor and canine teeth. *Vet Clinics.* 2013;29(2):411–440. doi:10.1016/j.cveq.2013.04.005